Aus der Marburger Universitätsklinik für Hals-, Nasen- und Ohrenkranke.
Direktor: Prof. Dr. Uffenorde.

Zur Frage der Diagnostik und Therapie der großen Oberkieferzahnzysten.

Inaugural-Dissertation

zur

Erlangung der Doktorwürde

in der Zahnheilkunde

bei der

Hohen Medizinischen Fakultät

der Philipps-Universität zu Marburg

vorgelegt von

Hans Wilhelm Sauer
Zahnarzt aus Marburg a. d. Lahn.

Marburg 1931

Buchdruckerei von Joh. Hamel, Marburg

Angenommen von der medizinischen Fakultät Marburg
am 22. April 1931.
Gedruckt mit Genehmigung der Fakultät.
Referent: Prof. Dr. Uffenorde.

Ueber Zahnzysten, auch über die großen Zysten des Oberkiefers und besonders über die Zahnwurzelzysten, die die Kieferhöhle verdrängen und daher vornehmlich den Nasenarzt interessieren, liegt ein fast unübersehbares Schrifttum vor. Das Für und Wider der einzelnen Ansichten in der Literatur ist oft genug erwogen worden. Dennoch besteht bis zum heutigen Tage keine einheitliche Regelung, da so zahlreiche Methoden vorgeschlagen werden. Daher möchte ich mich darauf beschränken, zwei Punkte zu besprechen, nämlich das neuzeitliche Verfahren der Kieferhöhlenuntersuchung, wie es sinngemäß auch bei den großen Zysten des Oberkiefers Anwendung finden kann, nämlich die Spülung und Füllung der Zystenhöhle mit Kontrastmitteln für die nachfolgende Röntgenaufnahme einerseits und andererseits die Methoden der Therapie, die heute allgemein angewandt werden; dabei möchte ich genauer über den Wert der für die großen Zysten des Oberkiefers in der Marburger Hals-, Nasen- und Ohrenklinik gebrauchten Methoden berichten. Die sonst bekannten Untersuchungs- und Operationsverfahren von zahn- und nasenärztlicher Seite aus will ich dabei nur kurz erwähnen. Aus dem Gesagten erhellt ohne weiteres eine Zweiteilung des Themas, nämlich erstens die Diagnostik der Oberkieferzysten und zweitens ihre Therapie.

Da meine Arbeit darauf hinzielt, den Wert der rhinologischen Methoden mit dem der odontologischen zu vergleichen, dürfte es angebracht sein, das Grenzgebiet zunächst einmal anatomisch zu betrachten.

Der Oberkiefer wird versorgt vom Nervus infraorbitalis, der dem Ramus maxillaris des Trigeminus angehört. Er gibt meist vor Eintritt in den Canalis infraorbitalis, oft auch erst nach Austritt aus dem Foramen infraorbitale als Zweige die Nervi alveolares superiores posteriores zum Tuber maxillare, also zu den Molaren, den Nervus alv. sup. medius zu den Prämolaren und die Nervi alv. sup. anteriores zum Eckzahn und den Schneidezähnen ab. Diese drei Nerven bezw. Nervengruppen bilden durch zahlreiche Anastomosen den Plexus dentalis superior an der

lateralen unteren Kante der Kieferhöhle. In der Mittellinie bestehen Anastomosen zwischen rechts und links (1). Von dem Plexus dentalis ziehen ganz dünne Aestchen als Rami dentales zu den Alveolen der Zähne. Sie verlaufen größtenteils in feinen Knochenkanälchen, oft auch nur in seichten Knochenfurchen unter dem Periost der Kieferhöhle, streckenweise sogar auch ganz frei unter der Schleimhaut der Vorderwand des Antrums. Besonders sehen wir das, wenn die Wandungen der K. H. sehr dünn sind, meist also bei sehr großen Kieferhöhlen, und wenn die Wurzelspitzen der an die K. H. stoßenden Zähne mit ihr in sehr inniger Verbindung stehen, wie sich dies am deutlichsten zeigt bei den sogen. Zahnlückenbuchten, wo sich die K. H. nach Verlust eines Zahnes in der Richtung der leeren Alveole ausgebreitet hat. Gleichfalls gehen vom Plexus Rami gingivales zum Zahnfleisch (5).

Aehnlich ist die Gefäßversorgung. Auch hier liegen die Gefäße, die sich abzweigen von der Arteria alveolaris sup. post. und der Arteria infraorbitalis (beides sind Zweige der Arteria maxillaris interna), in Kanälchen oder in Halbkanälchen der facialen oder lateralen Antrumwand. Die Oberkieferarterie zweigt dicht am Tuber max. von der Art. max. int. ab, zieht in gewundenem Verlauf zur Facies infratemporalis der Maxilla. Von hier ziehen durch die Foramina alv. post. kleine Rami dentales in den Kanälchen und Furchen des Knochens zu der Pulpa der Zähne. Weiterhin finden sich hier Abzweigungen zum Periost, zum Zahnfleisch, zur Wangenschleimhaut. Die Infraorbitalarterie tritt durch das Foramen infraorbitale zum Gesicht. Nach abwärts zweigen sich von ihr, vom Canalis infraorbitalis abgehend, die Arteriae alv. sup. antt. ab. Sie versorgen den Knochen, die Antrumschleimhaut, die Gingiva und die Zähne des Oberkiefers als Rami periostales, alveolares, dentales, gingivales. Genau wie bei den Nerven, vielleicht in noch viel ausgeprägterem Maße, bestehen auch hier Anastomosen zwischen den Rami anteriores und den Rami posteriores, sodaß ein geschlossenes System entsteht, das die Zähne des Oberkiefers „arkadenartig" überlagert (1).

Auf diese Weise werden Knochen, Periost, Periodont, Gingiva und die Pulpen durch Nerven und Gefäße versorgt, wobei das Gefäßgebiet noch weiter Anschluß hat an den Bereich der Arteria nasalis post. septi und an die Arteria palatina major. Eine ernst-

hafte Zirkulationsstörung scheint so kaum möglich zu sein, da ja die eine oder die andere Anastomose immer erhalten sein wird (1).

Die Form der Kieferhöhle ist die einer Pyramide, mit der Basis nach medial. Diese Seite ist zugleich die laterale Nasenwand. Sie ist meist papierdünn, sodaß sie leicht durchstoßen werden kann. Vorn wird die Kieferhöhle begrenzt durch die Facies canina, unten vom Alveolarfortsatz, oben von der Orbita als Dach, seitlich vom Jochfortsatz. Der Antrumboden liegt meist etwas tiefer als der Nasenboden, nur in seltenen Fällen höher (16, 54). Die gewöhnliche und die vielfach vorhandene accessorische Ausgangsöffnung münden in den mittleren Nasengang.

Das Wachstum der K. H. und damit ihre Größe ist abhängig von der Größe des Oberkiefers und dieser wieder von der Entwicklung des bleibenden Gebisses. Nach Durchbruch des dritten Molaren ist die Kieferhöhle voll ausgebildet (5). Größe und Form der K. H. wechseln nicht nur bei zwei verschiede en Individuen, sondern sogar beim gleichen, wenn man die rechte mit der linken Höhle vergleicht. Manchmal ist die Größe verschwindend gering durch Knochenapposition und mangelhafte Resorption; andere Kieferhöhlen wiederum sind sehr groß durch starke Pneumatisation. Sie können einen Inhalt von 2,5 ccm bis zu 14,5 und sogar 18,5 ccm haben. Männer und Breitgesichter haben meist größere Höhlen mit tiefer stehendem Boden als Frauen und Schmalgesichter (16).

Manchmal finden sich Unterbrechungen durch Buchtenbildung, bedingt durch das Vorspringen von Nachbarteilen, wodurch es zu richtigen Abkammerungen kommen kann, sogar zu einer Zweiteilung durch eine Scheidewand, wobei beide Kammern ihre Oeffnung zum mittleren Nasengang haben. Häufig finden sich auch Vertiefungen zum Alveolarfortsatz, zum Gaumen, zum Jochfortsatz hin. Andere Annomalien beruhen auf Entwicklungshemmungen usw. (16, 59).

Die Kieferhöhle ist mit Schleimhaut ausgekleidet, die eine unmittelbare Fortsetzung der Schleimhaut der Nase darstellt, sodaß wir Periost, Lamina propria und Epithel vorfinden. Die Schleimhaut ist am dicksten beim Uebergang von der Nase zur Nebenhöhle, am dünnsten an ihrer lateralen Wand. Die K. H. ist sehr drüsen- und gefäßarm.

Die Spongiosaschicht des Kieferhöhlenbodens, dessen Wechselbeziehung zu den Zähnen uns hier am meisten interessiert, kann mehrere Zentimeter betragen, kann aber auch so dünn sein, daß die Wurzelspitzen durch den Boden in Form von Alveolarhöckern vorragen. Diese Dicke ist abhängig von dem verschiedenen Grade der Resorption der Spongiosa, welche bei der Entwicklung der einzelnen Höhlen stattfindet. Wird viel vom Prozessus alveolaris resorbiert, so wird die Höhle auf Kosten des Knochens vergrößert, umgekehrt wird der Knochen, also der Alveolarfortsatz, kompakter (22). Die trennende, dem Alveolardach und dem Kieferhöhlenboden zwischengelagerte Knochensubstanz kann in sich leicht Granulome, Abszesse und Zysten entwickeln lassen, da sie ja fast nur aus Spongiosa besteht. So ist es verständlich, daß pathologische Prozesse von den Zähnen auf die Kieferhöhle und umgekehrt übergreifen können (46).

Bei mäßiger Dicke des Alveolarfortsatzes zeigen sich die Zahnalveolen von Pr_2, M_1 und M_2 als flache, hügelige Erhabenheiten am Boden des Antrums, während sich Pr_1 und M_3 meist in größerer Entfernung vom Kieferhöhlenboden befinden (22) und nur bei sehr tief hinabreichenden Alveolarbuchten hervorragen (69). Niemals aber findet sich eine Verbindung zwischen Zahn und Kieferhöhle ohne trennende Knochenschicht zwischen Periodontium und Antrumperiost oder wenigstens ohne Bedeckung der Wurzelspitzen durch Schleimhaut (33, 46, 69).

Genau so steht es mit der Lagebeziehung der Schneidezähne zum Nasenboden, während der Eckzahnpfeiler weder mit der Kiefer- noch mit der Nasenhöhle Verbindung hat (46, 62).

Anders ist es nun, wenn Resorptionserscheinungen am Alveolarfortsatz infolge Verlustes eines oder mehrerer Zähne auftreten. Dann kommt es zu sekundären Ausbuchtungen im Bereich der Prämolaren und Molaren, deren Wurzelspitzen vor ihrer Entfernung dem Antrumboden besonders nahe gelegen. Die Ausdehnungsmöglichkeiten dieser Zahnlückenbuchten sind bedingt durch Größe und Form der Lücke (je nachdem, ob ein oder mehrere Zähne fehlen, wobei sich oft überraschend große Ausmaße zeigen) und durch die Breite des Alveolarfortsatzes. Auch wenn sich Zahnreihen nach Verlust eines Zahnes wieder durch Kippen der Lückennachbarn schließen, können solche Zahn-

lückenbuchten entstehen; auf diese Möglichkeit hat der erste Molar den größten Einfluß. Hierdurch erhalten die Wurzelspitzen der Lückennachbarzähne eine engere Beziehung zur Kieferhöhle. Es ist dabei leicht möglich, daß man z. B. im Röntgenbild eine solche Zahnlückenbucht mit einer Zyste verwechselt (60).

Die Anatomie habe ich ausführlicher gebracht, weil sich in dem eben skizzierten Gebiet die großen Oberkieferzysten ausdehnen.

Wurzelzysten kommen nur an den Wurzeln pulpaloser Zähne vor, wobei es ganz gleich ist, ob die Pulpa zugrunde gegangen ist durch Karies und ihre Folgen, durch Trauma oder hämatogene Infektion. Zum Entstehen einer solchen Zyste ist aber eine gewisse Disposition Voraussetzung (53). Weiterhin bilden sich Zysten bei nicht richtiger Wurzelfüllung usw. (70).

Der Anfang einer Zyste liegt immer im bindegewebigen Anteil des entzündlichen Granuloms. Der entzündliche Reiz bedingt eine Wucherung der im Periodont ruhenden Malassézschen Epithelnester, also der Reste des embryonalen Epithels, die sich mit den Grannulationsmassen mischen und später die epitheliale Auskleidung der Zyste ausmachen (43, 49, 56). Vielleicht wird diese Wucherung angeregt durch primäre Blutungen im Periodont, jedenfalls nicht durch Mikroorganismen (71). Durch zentrale Erweichung dieses Granuloms infolge schleimiger Degeneration und Ausschwitzung von Exsudatflüssigkeit unter dem Einfluß dieser Epithelkörperchen bildet sich anstelle des festen, gleichmäßigen Granulationsgewebes ein mit Flüssigkeit gefülltes Säckchen: die entzündliche Wurzelzyste, die sich durch den Druck dieser eingeschlossenen Flüssigkeit langsam vergrößert (61).

Das Vorkommen solcher Wurzelzysten zeigt sich meist im dritten oder vierten Lebensjahrzehnt, ungefähr doppelt so häufig bei Frauen wie bei Männern (49).

Das Wachstum einer Zyste geht fast immer beschwerdelos vor sich. Der Arzt bekommt meist die Zysten erst dann zu Gesicht, wenn sie bereits eine beträchtliche Größe angenommen haben und so die ersten Symptome zeigen.

Es ist immer mit dem Wachstum einer Zyste zu rechnen (54). Die Richtung ist abhängig von der jeweiligen Dicke des umgebenden Knochens; sie erfolgt stets in der Richtung des ge-

ringsten Widerstandes. Durch ihr Wachstum bläht die Zyste den Knochen dadurch auf, daß sie ihre Wand in ihn hineinschiebt, wodurch sie z. B. die K. H. auf einen kleinen Schlitz verengen kann (49). So wird ein Druck auf die Nachbarschaft ausgeübt; im Zentrum wird der Knochen abgebaut, da auf der Seite des Druckes immer Resorption stattfindet. Durch die absperrende und schützende Tätigkeit der Osteoblasten auf der entgegengesetzten, entlasteten Seite bildet sich schalenförmig neuer Knochen, der scharf umschrieben dann als Halbkugel zu sehen ist — bis die Druckkomponente überwiegt (29, 46). Zuletzt hat der vorgewölbte, verdünnte Knochen nur noch Papierstärke, sodaß er leicht eindrückbar ist, wie ein Zelluloidball, was sich durch das sogen. Pergamentknittern kundgibt. (71). Hat der Zystenbalg die knöcherne Decke durchbrochen, so kommt er mit den überliegenden Weichteilen in Berührung; auch diese wölbt er nun schalenförmig vor, sodaß sie sich straff spannen. Dann ist oft die Pulsation des Balges fühlbar. (71).

Für eine Oberkieferzyste gibt es mehrere Richtungsmöglichkeiten der Entwicklung: Erstens nach außen, zum Vestibulum oris. Es zeigt sich Knochenvorwölbung — und -verdünnung, dann Knochenresorption als scharf umschriebener Defekt und damit Fluktuation der Zyste auf der Höhe der Vorwölbung, Schwellung der Seitenfläche der Wange, die aber die Weichteile an sich unverändert läßt. Zweitens nach innen, zum Antrum: die Kieferhöhle wird verkleinert, da ihr Boden bezw. ihre Vorderwand durch Druck atrophiert. Die Kieferhöhlenwände werden aufgebläht, auch die laterale Nasenwand. Drittens, seltener, zum harten Gaumen: dieser vermag dem Druck am besten zu widerstehen. In solchen Fällen kann ein Abszeß vorgetäuscht werden (33, 34).

Im allgemeinen kann man sagen, daß Zysten, die von den Vorderzähnen ausgehen, sich meist facial, bald auch nasal und palatinal ausbreiten, während die Prämolaren- und Molarenzysten, dem geringsten Widerstande folgend, fast regelmäßig in die Kieferhöhle eindringen, wobei sie, wie erwähnt, das Antrum nach oben abdrängen und so sein Lumen immer mehr und mehr verkleinern.

Selten sind bei Zysten Schmerzen vorhanden, die dann über den ganzen Kiefer hinziehen, wenn die Zysten durch ihr Wachstum einen Nervenstamm komprimiert haben.

Ist der Knochen durch den steten Druck geschwunden, so können die Zysten plötzlich platzen; ihr Inhalt, der gewöhnlich dünn, hellfarbig, seltener fadenziehend, manchmal von wenigen stark verfetteten Lymphkörperchen, meist aber massenhaft versetzt ist mit in ihm schwimmenden, glitzernden Cholesterintäfelchen (56), ergießt sich ins Antrum und von dort zum Ostium maxillare oder direkt nach der Nase zum Vestibulum oris, usw. Zuweilen findet man soviel Cholesterin vor, der sicherste Beweis für die Existenz einer Zyste, daß der Inhalt an grüne Seife erinnert.

Mit einem solchen Spontandurchbruch tritt natürlich durch Beimengung von Blut, eine Veränderung des bisher serösen Zysteninhaltes ein, wodurch er eine dunkle Farbe annimmt. So entstehen Zersetzung oder Vereiterung. Klinisch treten dann gleiche Erscheinungen auf wie bei einer granulierenden Periodontitis. (70). Diese Vereiterung ist auch auf anderem Wege möglich, da ja die Zyste mit der Zahnwurzel unmittelbar zusammenhängt. Sie kann daher jederzeit von dem dort vorhandenen periodontalen Entzündungsprozeß infiziert werden. Dieser Zystendurchbruch ist dann oft das erste Symptom. Er geht oft unbemerkt vor sich, er kann aber auch dem Kranken, wenn er auf die Zyste drückt, dadurch bemerkbar werden, daß er plötzlich einen widerlichen Geschmack des nach freien Fettsäuren riechenden, reichlich ausfließenden Sekretes spürt.

In einem solchen Fall dürfte die Diagnose klar sein. Doch ist dies durchaus nicht immer der Fall. Die Differentialdiagnose kann, wie wir später noch ausführlich sehen werden, ziemlich erhebliche Schwierigkeiten machen. Verwechslungen mit Abszessen, die dann fälschlich inzidiert werden, wodurch die Zyste vereitert, und mit Tumoren, die nach großchirurgischen Methoden angegangen werden, sind leider keine Ausnahmefälle. Hat sich die Zyste entleert, kann sich, da der Innendruck aufgehört hat, die Durchbruchstelle wieder schließen, oder aber es bleibt eine Fistel bestehen, die sehr klein, kaum sichtbar, kaum sondierbar ist. Und die Zyste beginnt von Neuem zu wachsen.

Eine Zyste weist h i s t o l o g i s c h folgende Schichten auf: innen dickes Plattenepithel, das die Zystenflüssigkeit einschließt, eine stark mit Lymphozyten versetzte Granulationsschicht, Bindegewebe und Periost, Knochen, wobei vielfach an der Seite des

Druckes Resorption, auf der Gegenseite Apposition herrscht, zuletzt bei Zysten, die sich in die K. H. entwickelt haben, die mit Zylinderepithel bedeckte Scheimhaut der K. H. (37). Durch Vereiterung der Zyste kommt es mehr oder weniger oft zum Schwund des inneren Plattenepithelbelags.

Die Kenntnis des histologischen Bildes der Zystenmembran ist insofern wichtig, als man sich nach der Operation davon überzeugen kann, ob man wirklich eine Zyste vor sich hat. Der Gehalt an Cholesterinkristallen und der Befund von Plattenepithel, das von den Resten der Epithelscheide abstammt, spricht für Zyste, während das von der Nasenhöhle stammende Flimmer-, also Zylinderepithel für Kieferhöhlenschleimhaut sprechen würde(22). Dabei muß man wiederum zwei Einschränkungen machen, erstens kann auch eine Oberkieferzyste durch Zylinderepithel (aus der Kieferhöhle stammend) ausgekleidet sein, zweitens kann das Zystenepithel genau so wie das Kieferhöhlenepithel regressive Veränderungen erleiden. Dann müssen Serienschnitte durch das Präparat die Entscheidung bringen.

Zu meiner Arbeit haben mich 10 Fälle von Oberkieferzysten veranlaßt, die in den Jahren 1926 bis 1930 in der Marburger Hals-, Nasen- und Ohrenklinik zur Behandlung kamen. Bevor ich — an Hand dieser Fälle — auf das Thema selbst zu sprechen komme, möchte ich die Krankengeschichten wiedergeben, die eine Fortsetzung der von *Loebell* 1926 veröffentlichten Fälle darstellen.

Fall 1. W. F., 33 J., Kaufmann.

Anamnese: Vor etwa 10 Jahren Zahn gezogen; Anschwellung des rechten Oberkiefers ohne Beschwerden. Bei Erkältung zeitweise Schmerzen und Zunahme der Anschwellung. Manchmal eigenartiger Geschmack im Munde, in letzter Zeit häufig Kopfschmerzen.

Befund: Nase rechts Lichtung eng. Mund: im Bereich des harten Gaumens besteht rechts oben eine umschriebene Vorwölbung, die mit der Schwellung außerhalb der Mundhöhle im Bereich der Fossa canina in Zusammenhang steht. Papierknittern ist festzustellen. Schwellung im ganzen rechten Oberkiefer auch äußerlich im Gesicht sichtbar. Keine Halsdrüsenschwellung.

Spitze Kieferhöhlenspülung rechts erschwert; Spülflüssigkeit klar. Röntgenbild mit Jodipinfüllung: rechte K. H. nur im oberen Drittel mit Jodipin ausgefüllt, linke frei. Uebrige Nebenhöhlen verschattet. (Siehe Abb. 1, Anhang.)

Punktion der Zyste und Füllung mit Jodipin. Zweites Röntgenbild: Rechte Oberkieferzyste mit Jodipin vollständig ausgefüllt, fast hühnereigroß. (Siehe Abb. 2, Anhang.)

Diagnose: Oberkieferzahnzyste rechts mit Beteiligung der Oberkieferhöhle und Nase.

Therapie: 15. 5. Radikaloperation der rechten Kieferhöhle nach Caldwell-Luc mit Ausschälung des Zystenbalges in örtlicher Betäubung (Prof. *Loebell*). In der typischen Schnittrichtung parallel zur Zahnreihe Freipräparieren des stark herausspringenden Zystenbalges. Mit Skalpell, Schere, Elevatorium wird der Zystenbalg nach allen Seiten hin freigelegt, wobei Verwachsungen mit der Wangenmuskulatur und mit dem Oberkieferknochen unterhalb der Nase scharf durchtrennt werden müssen. Der Boden der Zyste vorn wird wegen der Zähne geschont. Der von der Zyste unberührt gebliebene Teil der sehr großen Kieferhöhle ist etwa walnußgroß und liegt in den oberen Teilen (Siehe Abb. 1). Die Schleimhaut erscheint hier makroskopisch kaum verändert und wird belassen. Anlegen einer breiten Oeffnung nach dem unteren Nasengang. Die Oeffnung geht wegen Ausdehnung der Zyste unterhalb der Nase etwas auf den Nasenboden über. Starke Blutung aus Gefäßen neben dem Nervus infraorbitalis und am Nasenboden. Daher Tamponade der K. H., deren laterale Wand etwa fünfpfennigstück-großen Durchbruch zeigt, durch den sich Wangenschleimhaut in die Höhle drängt. Blutung aus der Nase. Auch hier Tamponade. Anämie und Anästhesie waren, weil wegen der großen Ausdehnung der Zyste nicht in die Flügelgaumengrube injiziert werden konnte, ungenügend.

17. 5. Kieferhöhlentampon vom Munde aus entfernt, darauf anhaltende Blutung aus Mund und Nase, weswegen Clauden intravenös injiziert wird. Trotzdem weitere Blutung. Erneute Tamponade mit Stryphnongaze. Weitere Blutung aus der Wangenschleimhaut. Ausgiebige Tamponade der Wangenwunde rechts, wo bereits ausgedehntes Hämatom. Eisumschläge. Patient hat, wie er nachträglich sagt, schon immer leicht geblutet. 20 ccm 10% Gelatine werden injiziert. 19. 5. Starke Anschwellung der rechten Wange mit blauroter Verfärbung. (Subcutanes Hämatom.) Auch Bindehaut des rechten Auges blutig suggilliert. Blutunterlaufungen am Halse bis Schlüsselbeinhöhle. Temperatur 37,8°. Entfernung der Wangentampons. 20. 5. Unerträgliche Gesichtsschmerzen. Entfernung der Kieferhöhlentampons. Starke Weichteilschwellung der rechten Wange. Solluxlampenbestrahlung. Feuchte Verbände. 23. 5. Wangenschwellung zurückgebildet. Haut über Hämatom gelblich verfärbt; Befinden ungestört. 25. 5. Halsschmerzen. Temp. 37,8°. Tonsillen beiderseits gerötet: weiße Stippchen. Angina lacunaris. Halslichtbald, Halsprießnitz. 27. 5. Angina fort, kein Fieber. 30. 5. Stumpfe Kieferhöhlenspülung rechts; etwas satzartiges Sekret. 2. 6. Rechte Wange noch geschwollen. Mundwunde rechts klafft. Entlassen in kassenärztl. Behandlung. 24. 10. Im rechten Mundvorhof etwa bohnengroße Oeffnung über Pr_1 und Pr_2, ringsum Narben. Plastik in örtlicher Betäubung. Umschneidung der Narben unter Bildung von zwei Lappen, Vernähen der

nneren und der äußeren Schicht mit Katgut. 26. 10. Reaktionsloser Verlauf.

Fall 2. M. S., 34 J., Aufwärterin.

Anamnese: Seit zwei Monaten stärkere Schwellung der linken Wange, die geringer schon über 1 Jahr besteht.

Befund: Nase: Schwellung an der Vorderwand der linken K. H., Weichteile verschieblich. Im linken Alveolarfortsatz zwei Wurzeln. Durchleuchtung: Linke K. H. gering verschattet. Punktion links: Cholesterin fließt spontan ab. Nasennebenhöhlen-Roentgenbild mit Jodipin: Deutlich abgesetzter Schatten gegen den obersten Teil der linken K. H., keine Grenze der vorderen und lateralen Seite. Jodipinschatten geht nach vorn und seitlich unten in die umgebenden Weichteile über A. (Siehe Abb. 3, Anhang).

Diagnose: Kieferzahnzyste im linken Oberkiefer.

Therapie 21. 11. Radikaloperation der linken Kieferhöhle nach Caldwell-Luc (Prof. *Uffenorde*). Schnitt im Vestibulum oris links. Nach Abheben des Periostes zeigt sich schlaffer Zystenbalg, der entfernt wird. Zystenbalg gegen den Rest der K. H., der mit polypös geschwollener Schleimhaut erfüllt ist, durch eine papierdünne, eingedrückt erscheinende Knochenwand abgegrenzt. Lappenplastik zum unteren Nasengang. Extraktion zweier Wurzeln im linken Oberkiefer. Naht.

26. 11. Geringe Wangenschwellung. Feuchter Verband. 2. 12. Rötung und Schwellung der Tonsillen. Halsschmerzen. Daher: Halswickel. 6. 12. Nur geringe Schluckschmerzen. Tonsillen reizlos. Kein Sekret in der Nase. 11. 12. Mäßige Wangenschwellung links. Wunde im Mundvorhof geschlossen. Borken in den mittleren Nasengängen. Entlassen.

Fall 3. K. H., 33. J., Händlersfrau.

Anamnese: Seit längerer Zeit Stirnkopfschmerzen, besonders links. In den letzten 14 Tagen zunehmende Schmerzen.

Befund: Gebiß defekt, Zahnfistel an Molar rechts unten. Durchleuchtung: Beiderseits gleich hell. Nebenhöhlen-Roentgenbild: Linke Kieferhöhle verschattet. (Siehe Abb. 4, Anhang).

Punktion: Bei Einstich fließt spontan bernsteingelbe Flüssigkeit ab. Durchspülung erschwert. Flüssigkeit enthält Eiweiß, aber kein Cholesterin.

Diagnose: Kieferhöhlenzyste links.

Therapie: 15 3. Radikaloperation nach Caldwell-Luc in örtlicher Betäubung (Dr. *Krummel*). Kieferhöhle voll ausgefüllt mit einer prallgefüllten Zyste. Zyste samt ansitzender Schleimhaut wird in toto entfernt. Insertionsstelle im Winkel: linke Nasenwand-Kieferhöhlenboden.

17. 3. Geringe Weichteilschwellung der linken Wange. 21. 3. Nachblutung aus der operierten linken Kieferhöhle. Eisbeutel. Clauden intramuskulär. 23. 3. Nase links: wenig blutig seröse Absonderung. Kieferhöhle bei Spülung frei.

Fall 4. A. M., 18 J., Färberstochter.

Anamnese: Früher stets gesund. Anfang dieses Jahres geschwollene

Wange, die von Zeit zu Zeit dicker und dünner wurde. Zahnklinik stellt Zahnzyste fest. Eröffnung der Kieferhöhle und Tamponade. Ueberweisung an die Ohrenklinik.

Befund: Halsdrüsenschwellung beiderseits. Linke Wange geschwollen. Im Gebiß fehlen $\underline{|6}$, $\underline{|7}$, $\underline{|8}$. Große breite Lücke, in der man in die Kieferhöhle hinein kommt.

Diagnose: Zahnzyste im linken Oberkiefer.

Therapie: 21. 7. Radikaloperation der linken Kieferhöhle (Prof. *Uffenorde*). Vom Vestibulum oris aus breite Spaltung der Schleimhaut bis zum Tuber maxillare oberhalb der Zähne. Entsprechend Entfernung der ganzen knöchernen Vorderwand bis an den Tuber. Grund des so entstandenen Hohlraumes durch glatte, derb erscheinende hochrote Membran gebildet. Nach Erweiterung des Zuganges ließ sich diese leicht von der Umgebung abheben; danach lag in der medialen Umgrenzung die knöcherne Wand des unteren Nasenganges bloß. Von irgend einer knöchernen Zystenwand oder Kieferhöhlenschleimhaut war hier nichts nachzuweisen. Nach Resektion der Knochenwand kam man sofort auf die Schleimhaut des unteren Nasenganges, die in der üblichen Weise plastisch ausgenutzt wurde. Ein geringer palatinaler Rezessus wurde dabei aufgedeckt. Bei weiterem Vorgehen in die hinteren Partien der Zystenhöhle ließen sich dann deutlich 5 Schichten nachweisen: Balgmembran, papierdünne Knochenmembran, Schleimhaut der K. H., dito, Knochenwand der K. H. Zystenwand (Balg und Knochen) lag ganz nahe angedrückt auf der hinteren K. H.-Wand. Teile der Zystenwand wurden zur histologischen Untersuchung entfernt. Diese ließ sich nach dem Boden der Höhle vorn etwas verfolgen, ebenfalls nach dem Dach hin, während sie seitlich schon reseziert war. Die Verhältnisse waren schwer übersichtlich. Entfernung der Zyste und der Schleimhaut der K. H. Durchgehen nach dem hinteren Teil des mittleren Nasenganges und dem Siebbein zu. Beuteltamponade und Jodoformgazetamponade. Dadurch Beherrschung einer ziemlich beträchtlichen venösen Blutung aus dem Plexus pterygoideus.

24. 7. Tamponade entfernt. Mundspülung. 27. 7. Geringe postoperative Schwellung der Wange. Mundwunde klafft noch weit. In der Höhle einige Blutcoagula und Tamponreste, die entfernt werden. Stumpfes Nachspülen von der Nase aus und vom Munde aus ergibt nur wenig Beimengung von Blut. 28. 7. Gegen ärztlichen Rat von der Mutter abgeholt.

Fall 5. G. S., 17. J., Haustochter.

Anamnese: Seit längerer Zeit Kopfschmerzen, besonders über der Stirn. Keine Absonderung aus der Nase. Vor 8 Tagen bläschenförmige Anschwellung am harten Gaumen dicht hinter der Zahnreihe. Inzision. Es kommt viel Eiter und Blut heraus. Die Eiterung besteht noch.

Befund: Nase rechts unterer Nasengang derber Wulst. Zunge belegt. Am Gaumen, in der Mitte, umschriebene Vorwölbung der Schleimhaut, durch Inzision gespalten. Zähne gut erhalten. Durchleuchtung: rechte Nebenhöhlen verschleiert. Röntgenbild der Nasennebenhöhlen: Stirnhöhlen

mittelgroß, o. B., Kieferhöhlen beiderseits gleich und verschleiert. Spitze Kieferhöhlenspülung rechts: erschwert; kein Eiter in Spülflüssigkeit, sehr schmerzhaft. Aus der Nase spontan gelbes Sekret. 2. Röntgenaufnahme: Zyste des rechten Oberkiefers ausgehend von $\underline{2}|$. Zahn soll erhalten werden. Daher erst Wurzelbehandlung, auch des $\underline{3}|$, der in den Prozeß einbezogen.

Diagnose: Oberkieferzyste rechts.

Therapie: 22. 9. Rechtsseitige Kieferzystenoperation nach Denker (Prof. *Loebell*). Schnitt oberhalb der Zahnreihe im rechten Mundvorhof. Dabei durch stark verdünnte Zystenvorderwand Eindringen ins Zysteninnere. Zurückpräparieren der Weichteile aus der Fossa canina. Breitere Eröffnung der Kieferhöhlenzyste, die etwa den Raum einer Walnuß unterhalb des Nasenbodens einnimmt und sich in gleich großer Ausdehnung in den medialen unteren Kieferhöhlenteil verbreitert hat. Das in das Lumen der K. H. vorspringende Zystendach ist stellenweise knöchern. K. H. ziemlich groß, ihre Schleimhaut mäßig entzündet, gerötet. Etwas seröses Sekret füllt den unteren Teil der K. H. Einwandfreie Verbindung zwischen Zyste und K. H. lag scheinbar nicht vor. Abtragen des Nasenbodens, der zugleich Zystendach ist, ferner der medialen unteren K. H.-Wand, einschl. der Apertur. Es läßt sich ein großer Lappen aus Nasenboden- und lateraler unterer Nasengangsschleimhaut bilden, der in die breite Zystenhöhle hineingeklappt wird. Hier wird an umschriebener Stelle als Basis für den Lappen das Zysten- und Kieferhöhlen-Epithel entfernt, das im übrigen unangerührt bleibt. An der medialsten Stelle der Zyste, etwa oberhalb des $\underline{1}|$, findet sich eine Oeffnung nach dem Gaumen. Zyste hat knöchernen Gaumen rechts vollkommen arrodiert. Wurzelspitzenresektion des $\underline{2}|$. Primärschluß der Mundwunde. Linke K. H. hat normale Schleimhaut: sofortiger Primärschluß.

29. 9. Spülflüssigkeit klar. Wunde im Munde dicht hinter der Zahnreihe nicht mehr zu sehen. 5. 10. Stumpfe Spülung: Schleimeiterflocken. Kleine Fistel in Mundschnittwunde. 8. 10. Halsbeschwerden. Geringe Rötung der Pharynxschleimhaut. Halswickel; Mentholinhalation. 18. 10. Spülung: Weniger Eiter als sonst. Druckschmerz am linken Oberkieferknochen. 24. 10. Temperaturanstieg. Hals- und Schluckbeschwerden. Angina lacunaris. Drüsenschwellung beiderseits am Kieferwinkel. Halslichtbäder, Prießnitz. 29. 10. Tonsillen frei von Belägen, Gaumenbögen kaum gerötet, Drüsen abgeschwollen, kein Fieber. 31. 10. Am Gaumendach noch kleine Fistel. Ca. zwei cm oberhalb hinter $\underline{3}|$. Oeffnung mit Löffel ausgekratzt und mit Argentum nitricum geätzt. Entlassen.

15. 11. Gaumenfistel noch nicht völlig geschlossen.

3. 12. Revision der in die K. H. hineinragenden Wurzelspitzen, damit sich die Fistel in Umschlagfalte am $\underline{3}|$ und Fistel am harten Gaumen schließt. 8. 2. Entfernung der Fisteln durch Plastiklappen. 16. 2. Fisteln geschlossen.

Fall 6. Frau W., 47 J.

Anamnese: Schwellung der Backe rechts und im Munde oberhalb

der Zähne seit 6 Wochen. Zahnarzt hat Verdickung inzidiert. Es entleerte sich Eiter. Seitdem etwas Ohrensausen. Sonst, auch an den Zähnen, keine Beschwerden. Fühlt sich wohl. Nase frei, kein Sekret.

Befund: Kieferhöhle links frei, rechts keine Störung. Im Mundvorhof rechts über erstem Molar quere Inzisionswunde 1 cm lang, aus der Eiter kommt. Mit Sonde kann man etwa 4 cm hoch vordringen. Nicht sehr geräumige Ausdehnung der Zyste. Gaumendach nicht vorgewölbt. Zahnfleisch in der Umgebung geschwollen, Papillen verdickt. Kreisförmige, kleinapfelgroße Verdunklung auf der rechten Wange bei Durchleuchtung. Zwischen Nase und dieser dunklen Partie Helligkeit. Infraorbitalsegment gegenüber links leicht abgeschattet. Nasennebenhöhlen-Röntgenbild: Eine nach oben konvex gewölbte Verschleierung und Schattenbildung, die medialwärts zwischen sich und dem Aperturrande einen freien Raum läßt. Stirnhöhlen: o. B.

Diagnose: Periostale Zahnzyste über $\underline{6|}$.

Therapie: 3. 12. Radikaloperation nach Caldwell-Luc (Prof. *Uffenorde*). Querschnitt durch die Mundvorhofschleimhaut bezw. Verlängerung der früheren Inzisionswunde. Zurückpräparieren der Schleimhaut des Mundes. Man kommt direkt auf die derbe Zystenmembran mit dünnem Knochenüberzug. Abheben der Schleimhaut von der restierenden Facies canina. Abmeißeln derselben unterhalb des Infraorbitalrandes und neben dem Aperturrande. Loslösen der Schleimhaut aus der Kieferhöhle in der vorderen Hälfte rings um die Zyste. Mobilisieren der Zyste und ihre Entfernung mitsamt der Schleimhaut und der knöchernen Umrandung. Zyste hat sich vom 1. Molar nach oben entwickelt, zeigt an der gesamten Klappe eine verdünnte knöcherne Kapsel. Zyste hat sich in die vordere Wand der K. H. vorgedrängt und diese ihrer Größe entsprechend usuriert. Großer Teil der seitlichen vorderen K. H. ist durch die Zyste ausgefüllt. Schleimhaut der übrigen K. H. erscheint weißgrau, fast normal. Ostium der K. H. ist frei. Schleimhaut der hinteren Höhle wird in situ gelassen. Entfernung der ziemlich dicken knöchernen Wand des unteren Nasenganges. Bildung eines großen Lappens, der eingeschlagen wird. Aus den drei frei in die Zystenhöhle ragenden Molarenwurzeln sieht man weißgelbe Zäpfchen hervorragen. (Wurzelfüllung). Die Wurzelenden werden mit einer Trephine abgesägt. Naht.

5. 15. Ohne Temperatur. Geringe Schwellung der rechten Wange. Keine Blutung. Keine Beschwerden.

Histologischer Befund: Epithellose Zyste mit fast überall noch vorhandenem Knochen in der Zystenwand. Auf Wangenseite zeigt Knochen starken Anbau.

Fall 7. G. B., 20 J., Bäckergeselle.

Anamnese: Beide Nasenseiten seit langem verstopft. Keine Kopfschmerzen.

Befund: Kieferhöhlungspülung rechts: spontan sofort in Schübchen gerinnende, eiweißreiche gelbliche Flüssigkeit.

25. 1. Submucöse Septumresektion in örtlicher Betäubung.

18. 3. Durchleuchtung und Röntgenaufnahme zeigen Verschattung der rechten Kieferhöhle. (Siehe Abb. 5, Anhang). Spülung ergibt klares Spülwasser.

20. 3. Spitze Kieferspülung rechts negativ.

22. 3. Nase rechtsseitig verstopft. Zweite Röntgenaufnahme mit Jodipin. (Siehe Abb. 6, Anhang).

Diagnose: Rechtsseitige Kieferhöhlenentzündung.

Therapie: 23. 3. Radikaloperation nach Caldwell-Luc mit Entfernung eines Zystensackes (Prof. *Uffenorde).* Schnitt oberhalb der Zahnreihe. Eröffnung der Kieferhöhle, an deren Boden sich zusammengesackt eine schleimhautartige Masse befindet, der Zystenbalg. Die übrige Schleimhaut erscheint nur wenig erkrankt, wird jedoch vollkommen entfernt. Plastiklappen zur Nase. Siebbeinlüftung. Primärschluß der Mundwunde.

25. 3. Hohe Temperatur, Gesicht gerötet. 27. 3. Temperatur gesunken. Gesicht blaßt ab. Wangenschwellung stärkeren Grades rechts. 28. 3. Stumpfe K.-H.-Spülung ergibt Schleimeiter. 31. 3. Abschwellung der Wange. 2. 4. Stumpfe K. H.-Spülung ergibt klare Flüssigkeit.

Fall 8. H. W., 31 J., Ehefrau.

Anamnese: Vor sieben Jahren Zahnwurzelentzündung. Am Gaumen mehrere Male inzidiert. Immer in Nachbarschaft Beschwerden. Bei Kappung von einzelnen Wurzeln tritt starke Blutung auf. Naht, Tamponade. Verdacht auf Zyste. Wunde nie ganz geschlossen. Wechselndes Befinden.

Befund: Nase: Kein Gerberscher Wulst. Punktion der K. H. Glatte Spülung ohne Beimengung. Einfüllen von Jodipin, wozu fast 10 ccm gebraucht werden, ergibt vollständige Ausfüllung der K. H. von gleicher Dichte.

Diagnose: Frontzahnzyste.

Therapie: 25. 3. Nasenpartsch (Prof. *Uffenorde*). Schnitt durch die Schleimhaut im Munde oberhalb der Zahnwurzelstümpfe. Knochen oberhalb des Alveolarfortsatzes sehr dick. Zunächst K. H. eröffnet; normal! Beim Vordringen medial oberhalb der Zähne in flache Höhle, die über die Mittellinie hinausreicht, gelangt; sie schiebt sich zwischen Nasenhöhlenboden und Gaumendach in die Tiefe. Resektion der Zahnwurzelspitze. Füllmaterial der Wurzelkanäle wird sichtbar, mit heißgemachter Sonde bestrichen. Auskratzen des Zystenbalges. Fortnahme des Zystensackes in ganzer Ausdehnung und Erweiterung der Oeffnung zur Nasenhöhle im Sinne der Sturmannschen Operation. Umschneiden des bisher erhaltenen Schleimhautüberzuges des Nasenbodens unter seiner plastischen Ausnutzung und Einschlagen in die Zystenmulde, sodaß die Zystenhöhle zur Nasenhöhle geschlagen wird. Naht zur Mundschleimhaut.

31. 3. Ohne Temperatur. Fühlt sich sehr matt. Gestrige Blutung hat sich gesteigert. Tamponade. Coagulen-Injektion. Nach Erbrechen von Blut 1½ ccm Digalen. Kleiner Puls. 7. 4. Keinerlei Blutung mehr. Keine Temperatur. Schwellung am Kiefer und im Gesicht zurückgegangen. In Nase und Mund Verschleimung und umschriebene Schwellung. 12. 12. Nase und Kiefer ohne jegliche Störung geblieben.

Fall 9. H. H., 23 J., Konditor.

Anamnese: Vor 9 Jahren drei Vorderzähne des Oberkiefers durch Reifen ausgeschlagen. Jetzt Stiftzähne. Vor vier Wochen zwei Zähne gezogen, Wangenschwellung rechts trat ein, fötider Eiter entleerte sich aus der Nase. Sollte heiße Umschläge machen. Auftreten von Schmerzen. Deshalb Schnitt oberhalb der Zahnreihe (durch Zahntechniker). Es entleerte sich Eiter.

Befund: Eiter im mittleren Nasengang. Bei Einstich in K. H. vom Nasengang aus rechts starke Eiterentleerung. Auch bei Spülung. Schwellung der rechten Wange mit Druckempfindlichkeit. Durchleuchtung und Röntgenbild: rechts deutliche Verschattung der Kieferhöhle.

Diagnose: Kieferhöhleneiterung rechts infolge vereiterter Zahnzyste.

Therapie: 11. 4. Radikaloperation nach Caldwell-Luc (Dr. *Metzkes*). Einschnitt oberhalb der Zahnreihe; es entleert sich massenhaft stinkender Eiter. Beim Zurückziehen der Weichteile zeigt sich Vorderwand der rechten K. H. in Zweimarkstückgröße zerstört. Großer Zystensack, der die Kieferhöhle fast völlig ausfüllt. Sack wird entfernt. Anschließend Entfernung der noch restierenden papierdünnen K. H.-Schleimhaut, die z. T. noch erhalten ist. Lateral und am hinteren Boden der K. H. fehlt die begrenzende Knochenwand; die Weichteile liegen frei. Mediale K. H.-Wand größtenteils zerstört, sodaß nur wenig mit der Stanze nachgeholfen werden muß, um eine große Oeffnung nach der Nase zu erhalten. Die noch stehende Schleimhaut wird entfernt. Am Boden bleibt der Rest des Zystensackes liegen in einem breiten Streifen, der die Zahnwurzeln bedeckt. Mundwunde bleibt offen. In Mitte der Operation Narkose, da in den stark entzündlich infiltrierten Weichteilen die Lokalanaesthesie nicht genügte.

13. 4. Mittlere Schwellung der Wangenweichteile. 15. 4. Starke Absonderung mit Foetor aus der Nase. Stumpfe Spülung ergibt viel Eiterbröckchen und Blutcoagula. 19. 4. Stumpfe Spülung: Eiter und Schleimquaddeln. 23. 4. Zahnfilm zeigt im Oberkiefer Reste eines Granuloms, das die Wundheilung verzögerte. Es wird entfernt. 24. 4. Oberer l. Molar rechts schwer erkrankt; er steht ebenfalls (mit seinen Wurzelspitzen) in nächster Nähe des K. H.-Bodens. Neue Füllung. 25. 4. Keine Absonderung mehr aus der rechten Nase. 26. 4 Schluckbeschwerden; Tonsillen mit Eiterpfröpfchen bedeckt. Halswickel. 28. 4. Kein Fieber mehr. Kein Belag mehr auf den noch geröteten Tonsillen.

Fall 10. J. F., 22 J., Dienstmädchen.

Anamnese: Seit 6 Wochen nach Kopfgrippe Eiterabsonderung aus einer Zahnlücke im linken Oberkiefer. Seit längerer Zeit auch behinderte Nasenatmung. Hinter dem $\underline{6}$ eine Fistel, die auf Reste eines Granuloms zurückgeführt wird, wodurch Empyem der K. H. veranlaßt sein könnte.

Befund: Spülung der K. H. ergibt fötiden Pus. Röntgenbild: Linke K. H. leicht verschattet, der lateralen Nasenwand liegt intensiver Schattenfleck (Fremdkörper) an.

Diagnose: K. H.-Empyem mit Zahnzyste.

Therapie: 2. 5. Radikaloperation der linken K. H. (Prof. *Loebell*). Schnitt oberhalb der Zahnreihe. Nach teilweiser Eröffnung der linken K. H. sieht man, daß die lateralen unteren vorderen Zweidrittel der mittelgroßen Höhle von einem walnußgroßen knöchernen Gebilde ausgefüllt sind. Bei Sondierung gelangt man medial und oberhalb sowie auch hinter dem knöchernen Gewebe in die mit gequollener Schleimhaut ausgefüllte K. H., in deren freiem Lumen sich dünnflüssiger Eiter befindet. Knochenneubildung wird vorsichtig stumpf ganz herausgehebelt. Gleichzeitig wird die Vorderwand der K. H. entfernt. Am Boden findet sich am lateralen Rand kein Knochen, die Sonde dringt in breit freiliegende Weichteile. Zusammenhang mit Mundfistel. Nach Herausmeißeln eines Molaren, dessen Wurzeln in die laterale Nasenwand hineinragen, gelangt man breit in den unteren Nasengang. Davor wird der Boenninghaussche Lappen gebildet. Primärschluß der Mundwunde.

4. 5. 38° Temperatur. Hochgradige Weichteilschwellung der linken Gesichtshälfte. Feuchte Verbände. 8. 5. Lytischer Temperaturabfall. Weichteilschwellung geringer. 13. 5. Stumpfe Spülung: noch einige Schleimquaddeln. 15. 5. K. H. links bei Spülung frei. Entlassen.

Dieser letzte Fall wird noch anderweitig veröffentlicht werden. Er ist gleichzeitig bemerkenswert wegen eines dritten Molaren in der medialen Kieferhöhlenwand.

Stellen wir das Wesentliche dieser 10 Fälle zusammen, so finden wir, daß jede einzelne Zyste immer eine gewisse Zeit, Monate, ja Jahre, bestanden hatte, ehe sie zur Erkennung kam. Der klinische Befund zeigte das für Zysten charakteristische Bild. Infolge einer früheren Fehldiagnose waren in 5 Fällen (vgl. Fall 4, 5, 6, 8, 9) schon anderweitig therapeutische Eingriffe, meist Inzisionen, vorgenommen worden, sodaß es zur Vereiterung der Zyste kam. In anderen Fällen, die zur Behandlung kamen, waren die Symptome ganz gering (z. B. Fall 3, 7 und 10), wieder in 5 Fällen bestand schon eine beträchtliche Wangenschwellung (siehe Fall 1, 2, 3, 6 und 9).

Der operative Eingriff — alle 10 Fälle wurden operiert — bestand einmal in der von Denker angegebenen Weise (vgl. Fall 5), einmal wurde von der Nase aus vorgegangen (Fall 8), im übrigen wurde nach Caldwell-Luc operiert mit der Modifikation, daß der Zystenbalg am Boden liegen blieb. Der Heilungsverlauf war in 4 Fällen kompliziert, sowohl durch starke Blutungen während der Operation, die die sofortige Tamponade notwendig machten, (wie in Fall 1, 4, 8) als auch durch starke Nachblutungen (wie in den Fällen 1, 3 und 8), die nur durch Injektion blutgerinnungs-

fördernder Mittel zum Stillstand gebracht werden konnten in Verbindung mit Jodoformgaze-Tamponade. In 3 Fällen schloß sich noch eine postoperative Angina an (Vgl. Fall 1, 2 und 5). Die Anästhesie war in 2 Fällen ungenügend, einmal (Fall 1), weil wegen der Ausdehnung der Zyste die sonst üblichen Injektionen nicht vollständig ausgeführt werden konnten, ein ander Mal (Fall 9) war sogar Narkose zur Fortsetzung des Eingriffs notwendig.

Im allgemeinen wurde die Schnittwunde im Mundvorhof primär geschlossen, nur in den Fällen 1, 4 und 9 mußte mit Tamponade der Mundwunde breit und offen nachbehandelt werden. Bei Entlassung der Kranken bestanden noch Fisteln bei Fall 1 und Fall 5, die später durch plastischen Verschluß beseitigt wurden.

Soweit durch Beobachtung und Nachfrage in Erfahrung gebracht werden konnte, sind alle Fälle endgültig geheilt.

Kommen wir nun zum ersten Punkt des Themas, der Diagnostik der großen Oberkieferzysten, so ergibt sich wieder eine Zweiteilung der Untersuchungsmethoden, einmal vom zahnärztlichen, zweitens vom nasenärztlichen Standpunkt aus. Zur richtigen Diagnose gehören aber sowohl die dem Zahnarzt als auch die dem Rhinologen vertrauten Verfahren, wobei immer die eine Methode die andere zu ergänzen hat; in vielen Fällen ergeben ja erst die Resultate mehrerer Methoden eine definitive Diagnosestellung (55).

Es ist einleuchtend, daß ein Kranker, der die ersten Symptome seiner Erkrankung seitens der Nase feststellt, zuerst den Nasenarzt aufsucht; glaubt er einen Zahn als Ursache, dann wird er zum Zahnarzt gehen; vermutet er gar ein Nervenleiden, da er vielleicht unter unausstehlichen Gesichtsschmersen zu leiden hat, so wird er den Nervenarzt befragen. Gerade bei vereiterten Zysten, die in die K. H. durchgebrochen sind, wird sich der Kranke zuerst zum Nasenarzt begeben, da er ja einen Eiterausfluß aus der Nase feststellt, ohne zu ahnen, daß ein Zahn an seiner Erkrankung Schuld ist. Nebenbei sei erwähnt, daß man bei den Kieferhöhleneiterungen höchstens 10% eine dentale Aetiologie zumessen kann (37).

Der Erkennung verschlossen bleiben die kleinen Zysten und diejenigen, die sich in das Antrum hinein entwickeln, da kein Symptom zur Untersuchung des Kiefers, etwa mit Röntgenstrahlen, auffordert, solange die Zyste noch nicht infiziert bezw. durchgebrochen ist. Solche Zysten kommen nur durch Zufall zur Diagnose, vielleicht bei einer Röntgenaufnahme, die aus ganz anderen Gründen gemacht ist. Das Wachstum einer Zyste vollzieht sich ja so langsam und so schmerzlos, daß man von der Zerstörung des Knochens gar nichts merkt. Oder sie kommen zum Vorschein bei Zahneröffnungen zwecks Füllung. Immer wieder, bei jeder Einlage, entleert sich durch den Wurzelkanal eine klare Flüssigkeit oder dünnflüssiger Eiter oder gar übelriechende Jauche in Tropfen. Auch bei weiterer Behandlung zeigt sich in solchen Fällen keine Abnahme dieser Flüssigkeit (49, 71).

Zunächst will ich die zahnärztlichen Methoden besprechen; hier geschieht die Untersuchung der Mundhöhle hauptsächlich durch Besichtigung und Betastung, wobei eine gute Lichtquelle unerläßlich ist.

Die wichtigste Voraussetzung aber für jede Untersuchung ist die Anamnese: wie kam es? in welcher Reihenfolge traten die einzelnen Symptome auf? waren die Erscheinungen plötzlich oder schleichend? heftig oder geringfügig? zeigten sich periodontische Erscheinungen vor längerer Zeit? welches ist die vermeintliche Ursache? Trauma? Ueberanstrengung? Erkältung? Ansteckung? Diätfehler? welches sind die gegenwärtigen Klagen? sind Schmerzen vorhanden? Kopfschmerzen? fehlt der Appetit? wie ist es mit dem Schlafen? kam es zu Geschmacksänderungen im Mund? zu Erbrechen? war Husten da? Auswurf? ist Fieber vorhanden? welches war die bisherige Behandlung? fühlt sich der Patient krank? und neigt er zu Krankheiten?

Ausschlaggebend ist dabei die Antwort des schleichenden, unbemerkten Fortschreitens des Prozesses und — falls eine Vereiterung der Zyste vorliegen sollte — der plötzliche akute Nachschub. Dieser zeigt sich durch dumpfen Druck, spannenden Schmerz in der Kiefergegend, halbseitigen Kopfschmerz. Oft sind noch neuralgische Schmerzen dabei, oft Augenflimmern.

Nach dieser Anamnese wird der Arzt den Status präsens festzustellen haben. Dabei kommt es in unserem Falle nicht

darauf an, den gesamten Körper zu untersuchen: eine nicht vereiterte Zyste zeigt keine allgemeinen Symptome, da sich ihre Krankheitserscheinungen nur auf die Kiefer-, Nasen- und Nasennebenhöhlenregion erstrecken.

Zur Untersuchung benötigt der Zahnarzt Mundspiegel, Zahnpinzette, Zahnsonde, biegsame Fistelsonde, Wasserspritze und Zahnreinigungsinstrumente. Bisweilen ist es ja nötig, angesetzte Zahnsteinmassen zu entfernen, damit freier Ueberblick gewonnen wird (71).

Der Zahnarzt stellt zunächst den Befund mit Spiegel und Sonde fest. Als Zystenursache kommen in Frage: Cariöse Zähne, wobei die Caries bis ins Cavum reicht, Zahnfüllungen, besonders an Backen- und Mahlzähnen, mangelhafte Wurzelfüllungen (also jede Pulpabehandlung ist verdächtig!), Wurzelreste oder fehlende Zähne. (55, 56). Hierbei ist zu beachten, daß man niemals mit der Sonde in eine frische Wunde eines, vielleicht in der Annahme eines Abszesses extrahierten Zahnes hineingeraten darf, da durch Zerstörung der Blutcoagula eine neue Infektion gesetzt wird. Genau so verkehrt wäre es, um eine Verbindung von Kieferhöhle und Alveole festzustellen, wollte man Luft durchblasen lassen, weil auch so die später organisationsbereiten Blutcoagula zerstört werden, weil weiterhin die Gefahr des Hautemphysems besteht. (55).

Nur alte Fistelgänge dürfen mit der Sonde untersucht werden! Dabei zeigen die Zystenfisteln gegenüber den Fisteln einer chronischen Periodontitis den Unterschied, daß ihnen der das Fistelmaul bildende Granulationsknopf fehlt, die Oeffnung ist oft so haarfein, so versteckt, daß sie kaum zu entdecken ist; man muß vielleicht erst den Patienten auffordern, auf eine ihm bekannte Stelle zu drücken, damit Exsudat ausfließt (71). Fisteln zum Antrum sind natürlich nicht sondierbar; da müssen andere und zwar rhinologische Untersuchungsmethoden angewandt werden. Nehmen sie aber ihren Weg zum Nasenboden, dann findet man oft bei Berührung Schmerzen auftreten, da die Fistel durch zu Krusten eingetrockneten Eiter verschlossen ist (63).

Schwieriger ist die Frage der Diagnose der nicht infizierten Zysten, also der Zysten, die keine Fistel haben. Zunächst palpiert man eine etwaige Auftreibung des Kiefers bezw. Wangen-

schwellung, meist in der Fossa canina, seltener am harten Gaumen (vergl. hierzu Fall 1 und 5). Die Knochenumrisse sind scharf zu fühlen im Gegensatz zur chronischen Periodontitis, bei der das empfindliche Infiltrat die Knochenoberfläche deckt, und so die Umrisse abstumpft. Ist der Kieferknochen schon weit resorbiert, so zeigt sich bei Palpation Pergamentknittern. Ist der Knochen schon durchbrochen, so läßt sich bei praller Spannung die Fluktuation des Zystenbalges nicht leicht nachweisen, aber die lochförmige, scharf begrenzte Durchbruchstelle läßt sich manchmal abtasten. Oedeme und sonstige Entzündungserscheinungen fehlen bei unberührten Zysten.

Auf den Ursprung einer Zyste weist oft die Klopfempfindlichkeit des Ausgangszahnes mit dem Sondengriff in axialer Richtung hin, doch können die Nachbarzähne gleichfalls dieses Zeichen haben. Dann muß der Zahnfilm die Diagnose sichern helfen, besonders dann, wenn der veranlassende Zahn schon ausgefallen, das anhaftende Granulom aber im Alveolarfortsatz zurückgeblieben ist, oder wenn der Zahn als Wurzel im Kiefer versteckt ist. Durch ihre Ausbreitung drückt die Zyste auch gegen die Wurzeln der Nachbarzähne; das zeigt sich an der gekippten Stellung der Zahnkronen, die aber oft im Gegensatz zur Verschiebung der Wurzeln nur gering ist und oft, wenn der Zahn überkront ist, übersehen wird (71).

Mit thermischen Mitteln, also Anspritzen des vermutlichen Ausgangszahnes mit kaltem oder heißem Wasser ist nichts zu erreichen, noch weniger, wenn die Nachbarzähne gesund sind, da auch nicht einmal so festgestellt werden kann, ob einer der in Frage kommenden Zähne pulpentot ist.

Da die Untersuchung mit Spiegel und Sonde keine genaue Diagnose zuläßt für den Ausgangszahn, so bedient man sich des faradischen Stromes, um die Sensibilität eines Zahnes festzustellen. Als Stromquelle benutzt man meist den Straßenstrom, vor den der erforderliche Widerstand eingeschaltet ist. Zur Untersuchung wird die eine Elektrode am Handgelenk des Kranken festgeschnallt. Die zu untersuchenden Zähne werden gut abgetrocknet und sorgfältig gegen den Speichelfluß mit Watterollen oder Cofferdam trocken gelegt.

Zunächst untersucht man einen intakten Zahn mit der mit

Watte umwickelten und mit Salzwasser angefeuchteten Spitze; wenn möglich nimmt man einen Zahn, der dem verdächtigen entspricht. Die zuerst anzuwendende Stromstärke schwankt dabei je nach der individuellen Empfindlichkeit des Kranken. Die Zahnelektrode muß stets auf den Schmelz aufgesetzt werden, niemals auf eine schmelz-entblößte Stelle oder gar eine Füllung. Besonders Metallfüllungen sind streng zu vermeiden, da sie oft bis zur Gingiva reichen und so den Strom auf das Zahnfleisch überleiten. Am intakten Zahn stellt man zunächst fest, bei welcher Stromstärke eine Empfindung im Zahn auftritt. Dann prüft man den verdächtigen Zahn. Tritt bei der am ersten Zahn festgestellten Stromstärke dieselbe Empfindung auf, so kann man seine Pulpa als lebend oder gesund bezeichnen. Dieser Zahn kommt also nicht in Frage. Ist die Empfindlichkeit schon bei derselben oder geringerer Stromstärke erheblich gesteigert, so ist ein Entzündungszustand der Pulpa anzunehmen. Tritt erst bei Steigerung der Stromstärke eine Empfindlichkeit auf, so handelt es sich um eine tiefergreifende Entzündung der Pulpa mit teilweisem Zerfall des Gewebes. Tritt auch bei den stärksten Strömen keinerlei Empfindung auf, so darf man die Pulpa als abgestorben bezeichnen oder wenigstens als desensibilisiert (71).

Eines muß man dabei beachten, ängstliche Personen machen oft verkehrte Angaben. Bei ausgedehnter Caries ist dabei zu bedenken, daß vom Pulpastumpf Periodontitis ausgegangen sein kann; dabei reagiert das entzündete Periodont ähnlich wie die gesunde Pulpa (1).

Wenn auch der faradische Strom zur Untersuchung des Gebisses nur eine Hilfsmethode darstellt, um den letzten Zweifel zu beheben, so leistet er doch unermeßliche Dienste bei der Nachuntersuchung eines Kranken nach stattgefundener Operation, um festzustellen, ob das Gebiß durch den Eingriff irgend einen Schaden erlitten hat oder nicht. Doch darüber später.

Ein gutes Mittel zur Bestätigung der Diagnose ist die enorale Röntgenaufnahme, der Zahnfilm. Man lernt so am besten das Verhältnis der Zahnwurzeln im Bereich der Kiefer- und Nasenhöhle zu deren Böden kennen, kann feststellen, ob die K. H. durch Zahnlückenbuchten verändert ist, welcher Art der pathologische Prozeß, der von den Zähnen ausgeht, insbesondere auch

eine Zyste, den Zwischenraum zwischen Zahnwurzeln und K. H.- bezw. Nasenhöhlenboden verändert hat, kann etwa schuldige, in Kieferknochen versteckte Wurzelreste finden, kann erkennen, ob die Knocheneinschmelzung mit einer Arrosion am Apex der Wurzel einhergeht.

Der Hauptstrahl der Röntgenröhre soll dabei senkrecht auf die Halbierungslinie des Winkels gerichtet sein, den die Zahnachse mit dem Zahnfilm bildet; er soll auf die Wurzelspitzen, nicht auf die Schneide oder Krone des betr. Zahnes eingestellt werden.

Die normale Kieferhöhle zeigt ihre Wände im enoralen Röntgenbild als schmale, scharf gezeichnete Kompaktastriche. Dabei reicht der Rezessus anterior der K. H. bis zur verlängerten Achse des ersten Prämolaren, der hintere Rezessus bis zum Tuber maxill. Der Rezessus alveolaris bildet eine konvexe Linie über den Alveolen, deren tiefster Punkt beim ersten Mahlzahn ist (48). Bei guten Röntgenaufnahmen findet man einmal Septa ossea, die als Sinussepten den auf dem Zahnfilm sichtbaren Teil der K. H. durchsetzen, und andererseits oft leere Striche, die den Canales und Sulci alveolares entsprechen. Durch die mannigfache, durch die Septa ossea bedingte Rezessusbildung ist wegen ähnlicher Schattenzeichnung eine falsche Zystendiagnose möglich. Je schärfer die Projektion, desto eher kann eine Täuschung eintreten. Auch durch die aufhellende Wirkung des pneumatischen Raumes der K. H., besonders des vorderen Teiles kann eine Fehldiagnose auf Zyste gestellt werden. Falls dieser nicht abgeplattet oder sogar breit ausgebildet ist oder selbst Rezessus aufweist, findet man diesen strukturlosen Raum oft als Zystenzeichnung (48).

Der wichtigste Punkt bei der enoralen Röntgenaufnahme ist die Projektion, die natürliche Bildverschiebung. Je nach Lage des Films bedingt durch die Gaumenhöhe des Kranken und durch das Festhalten des Films mittels Daumen oder Zunge, kann die Projektion der Wurzeln teils in, teils außerhalb der K. H. zu finden sein. Durch diese falsche Projektion werden die Entfernungen zwischen den Wurzeln und der K. H. verzerrt; es kann sogar die immer vorhandene trennende Knochenschicht zwischen Zahn und K. H.-Mucosa im Röntgenbild nicht verzeichnet sein. Es wird sich kaum eine volle Uebereinstimmung zwischen Röntgen-

bild und späterem Situsbefund ermöglichen lassen, namentlich nicht in Bezug auf die feineren Einzelheiten. Geringe Abweichung in der Stellung der Röhre, geringste Schwankung im Härtegrad wirken sich um ein Vielfaches aus in Abweichung des anatomisch klinischen Befundes vom Röntgenbild, besonders bei der Deutung abnormer Schatten (17). Auch Fehlgriffe bei Röntgenaufnahmen sind nicht selten: mangelnde Sorgfalt bei der Aufnahme, Verwechslung der Seiten, Fehler beim Entwickeln des Films usw. (24).

Sieht man von diesen Fehlergebnissen ab, die sich durch eine gewisse Uebung im Lesen eines Röntgenbildes und durch größte Sorgfalt bei der Aufnahme vermeiden lassen, so wird man nie den Wert eines Zahnfilmes unterschätzen. Die Röntgenaufnahme zeigt, ob die Aufhellung eine Zyste ist oder ob sie der K. H. angehört. Wenn sie der K. H. angehört, so ist meistens die Zahnwurzel in ihrem ganzen Umfang von einer lamellenartigen, feinen hellen Linie, der Wurzelhaut, und einer dunklen, der knöchernen Alveolenwand umgeben (38). Bei einer Zyste findet man die helle Wurzelhautlinie übergehend in die fragliche Aufhellung; unbedeckt ragt die Zahnwurzel hinein (63). Dabei ragen oft mehrere Zähne mit ihren Wurzeln in eine Zyste hinein; ferner können auch an verschiedenen Zähnen Zysten gleichzeitig nebeneinander vorkommen oder an mehreren Wurzeln desselben Zahnes (37).

Nun kann auch die Zyste so gegen den Nachbarzahn andrängen, daß seine Alveole schwindet, sodaß er in den Bereich der Höhle zu liegen kommt. Dann ist eine Fehldiagnose für den Ausgangszahn möglich (49). Meist aber zeigt sich der Ausgangspunkt als flaschenhalsartige Ausbuchtung des Zystenschattens (56). Der Ausgangszahn ist aber deshalb von Wichtigkeit, da er unter allen Umständen zahnärztlicher Behandlung zugängig gemacht werden muß. Maßgebend ist weiterhin die Verlagerung des Nachbarzahnes; dann kommt er nicht als Ursache in Frage, sondern der entsprechende Nachbar, der vielleicht schon verlorengegangen ist.

Eine Zyste zeigt sich im Röntgenbild als rundlicher oder ovaler, meist scharf begrenzter Schatten, desto tiefer, je weiter schon die Usur des Knochens gegangen ist, der teilweise noch Knochenstruktur zeigt, wenn die Zyste noch knöchern gedeckt

ist (49). Bei unscharfen Schatten entscheidet die Verdrängung der Nachbarzähne für die Zyste. Fehlt sie, so spricht das Röntgenbild für den Wundschatten von Granulationsherden, welche ebenfalls eine kleine Aufhellung an der Wurzelspitze bieten, aber ohne deutliche regelmäßige Abgrenzung.

Natürlich kann man auf einem intraoralen Film keine großen Zysten zur Darstellung bringen; man weiß nichts von den Genzen der Zysten gegen die obere Wand der K. H., gegen Nasenhöhle und Orbita (68). Es ist aber wichtig wegen der Operation zur Vermeidung von Gefahrenquellen, diese Grenzen zu wissen, die nur eine Schädelaufnahme zeigt.

Aber ein anderes Hilfsmittel bleibt jetzt dem Zahnarzt: die Durchleuchtung der K. H. im verdunkelten Zimmer. Normal zeigen dann die Nasennebenhöhlen einen rosa Schimmer. Bei Empyemen oder großen Zysten, die in die K. H. eindringen, ist der Durchtritt des Lichtes gehemmt (dabei muß man beide Seiten des Schädels betrachten!), es dringt kein Licht durch (54).

Zwei weitere, nicht nur dem Nasenarzt geläufige Untersuchungsmethoden für große Zysten, um eine entgültige Diagnose zu stellen, sind die Probespülung der Kieferhöhle, wenn die Zyste durchgebrochen ist, von einer Alveole aus oder die Punktion der noch nicht durchgebrochenen Zyste von der Fossa canina aus (33).

Die Punktion geht so vor sich: nach Lokalanaesthesie inzidiert man oberhalb der Prämolaren mit dem Skalpell bis aufs Periost, schiebt Schleimhaut samt Periost hoch und dringt mit einem nicht zu starken Rosenbohrer durch die Vorderwand durch. Man führt eine Punktionsnadel durch das Trepanationsloch, aspiriert den Inhalt des gefundenen Hohlraums mit einer Rekordspritze (71). Je nachdem man Eiter, Zystenflüssigkeit oder Luft vorfindet, hat man die Diagnose auf Empyem, Zyste oder auf normale Verhältnisse zu stellen. Man verschließt die Schleimhautwunde durch eine Naht; war die Schleimhautwunde nicht groß, so schließen sich die Wundränder wieder, vorausgesetzt, daß steril gearbeitet und so eine Infektion vermieden wurde (54). Hatte die Zyste die K. H.-Wand schon aufgebläht, so findet die Durchstechung keinen Widerstand, da die Wand verdünnt war.

Dabei bringt die Punktion einer Zyste nie solche Gefahren mit sich wie eine Inzision wegen Fehldiagnose.

Die Spülung nimmt man von einer Alveole aus vor, aber nur dann, wenn der Zahn sowieso der Extraktion zum Opfer fallen mußte. Es ist unzulässig dafür einen brauchbaren Zahn zu opfern. Findet sich im Spülwasser Eiter, so hat man eine, gegebenenfalls durch eine Zyste hervorgerufene K. H.-Eiterung vor sich. Auch im Anschluß an die Punktion kann die Spülung vorgenommen werden, indem man durch das Trepanationsloch ein dünnes, biegsames Spülrohr einführt. Finden sich Cholesterintäfelchen im Spülwasser, so liegt eine Zyste vor (71).

Nun sollen die mehr den Zahnarzt interessierenden Differentialdiagnosen Berücksichtigung finden, unter denen in erster Linie die Granulome stehen. Der Unterschied zwischen Granulom und kleiner Zyste ist der, daß das Granulom den Knochen zum Schwinden bringt, die Zyste ihn aber gleichzeitig vorwölbt und verdünnt. Granulome entstehen bekanntlich auf den Reiz hin, den die bei allmählichem Pulpazerfall bis an die Wurzelspitze vordingenden Bakterien auf das periapicale Gewebe ausüben. Das sich bildende Granulationsgewebe als Schutzmaßnahme des Organismus zur Verhütung des weiteren Vordringens der Infektionskeime (49) vermehrt sich und kann bei günstiger anatomischer Lage in die K. H. einbrechen. Dabei brauchen entzündliche Erscheinungen nicht immer vorhanden zu sein (16, 22, 71). Anders, wenn dies Granulom einer eiterigen Einschmelzung anheimfällt, die auf die bindegewebige Hülle übergreift, wobei es zur Abszeßbildung kommt, wie es häufig bei akutem Nachschub der Entzündung der Fall ist; dann kommt es zur entzündlichen Eröffnung der K. H. oder zur Fistelbildung nach außen.

Ebenso kann der zunächst sterile Zysteninhalt auf verschiedenen, teils noch unbekannten Wegen infiziert werden, z. B. durch kleine Schleimhautwunden, durch den Wurzelkanal cariöser Zähne, bei einer Perforation in das Vestibulum oris oder bei Fehldiagnose durch Inzision (56, 63). Bei Vereiterung einer Zyste können ähnliche stürmische Erscheinungen auftreten wie bei dem akuten Nachschub der chronischen Periodontitis (71). Es treten die ersten Schmerzen auf. Die Zähne sind oft klopfempfindlich, gar

nicht selten ist das Periost entzündlich geschwollen, ebenso die benachbarten Gesichtsweichteile und die regionären Lymphdrüsen. Dabei ist Schüttelfrost, Fieber möglich; auch können septische Erscheinungen auftreten. Es kommt zu fistulösen Durchbrüchen in die Fossa canina oder ins Antrum. Nach dem Durchbruch klingen die Schmerzen wieder ab; aber das anfangs geruchlose Sekret wird nun meist foetid. Nach Wochen oder Monaten schließt sich die Zystenfistel wieder; sie macht sich bemerkbar durch den üblen Geschmack, den der Zysteninhalt im Munde zurückläßt (47, 49). Die Fisteln, die sich bei granulierender Periodontitis bilden, haben aber, wie erwähnt, einen Granulationsknopf am Fistelmaul; sie sind wegen ihrer Größe leichter zu finden als die Zystenfisteln. Es kommt bei ihnen auch nur in den seltensten Fällen zum Verschluß (56).

Auch bei malignen Tumoren finden sich Fisteln. Da die Hälfte von allen Tumoren des Oberkiefers Carzinome sind, ist bei jeder tumorartigen oder defektbildenden Veränderung der Mundschleimhaut oder des Kiefers der Verdacht auf malignen Tumor solange aufrecht zu erhalten, bis die Diagnose Ca klinisch oder durch mikroskopische Untersuchung mit Sicherheit ausgeschlossen werden darf (39). Am schwierigsten wird hier die Differentialdiagnose sein, wenn der Tumor noch hart ist. Dann ist die Punktion das einzige Verfahren, wenn auch bei negativem Befund, um sich Klarheit zu verschaffen: der Zysteninhalt enthält dann meist Cholesterintäfelchen.

Will man nun eine Differentialdiagnose gegen Tumoren stellen unter der Berücksichtigung der Konsistenz des Tumors, so wird es angebracht sein, das erste Stadium der Zyste mit Knochenhärte, das zweite mit Pergamentknistern, das dritte mit Fluktuation zu bezeichnen. Im ersten Stadium kann Verwechslung eintreten mit Sarkom, Carzinom, Osteom und retiniertem Zahn. Gegen Sarkom spricht das langsame Wachstum der Zyste: das Sarkom wächst relativ schnell. Bei Sarkom, auch schon im Stadium der Knochenhärte, können Schmerzen auftreten. Bei einer nicht infizierten Zyste nie. Beiden gemeinsam ist die auch bei Sarkom auftretende Verdrängung von Zähnen. Das Röntgenbild bei Sarkom zeigt dunkles, meist nicht scharfrandiges Schattenbild, die Zyste hat scharfe Abgrenzung der Aufhellung

gegen die Umgebung. Die Punktion bezw. die histologische Untersuchung der Geschwulst behebt den letzten Zweifel. Aehnlich verhält sich das Carcinom, das differentialdiagnostisch aber noch insofern von der Zyste abweicht, als es wohl selten vor dem vierzigsten Jahr auftritt. Demgegenüber entwickeln sich Zysten meist im dritten bis vierten Jahrzehnt, Sarkome wiederum meist vor dem 25. oder 30. Jahr (26). Osteome stellen sich fast nur im Jünglingsalter ein; sie zeigen hellen Röntgenschatten. Gerade beim Osteom läßt sich manchmal erst während der Operation die richtige Diagnose stellen. Retinierte, bezw. verlagerte Zähne, die in enger Beziehung zu den Follikularzysten stehen, machen nur dann Erscheinungen, wenn sie einem Resorptionsprozeß anheimfallen; dann kommt es zu entzündlichen Erscheinungen der Umgebung, wodurch schwere Neuralgien auftreten können. Es kommt zur Periodontitis, zur Periostitis, oft zur Fistelbildung. Alle diese Symptome sprechen gegen eine nicht infizierte Zyste. Im zweiten Stadium ist eine Zyste nur mit Sarkom zu verwechseln, im dritten mit einer Parulis, einem Abszeß (26).

Gegen Abszeß spricht der fühlbare Knochenrand an der Peripherie der Geschwulst, die scharfe Abgrenzung, für einen Abszeß das stürmische Wachstum, die schmerzhafte Fluktuation auf Fingerdruck, das veränderte Aussehen von Schleimhaut und Periost. Das Röntgenbild gibt keinen Schatten bei Abszeß (26, 70). Es ist verwunderlich, daß trotz all dieser Merkmale eine, vielleicht durch Entzündung ihres Inhaltes etwas schmerzhaft gewordene Zyste so oft für einen Abszeß gehalten wird, besonders wenn sie das Gaumendach perforiert hat (vgl. Fall 8) und infolge dessen einer falschen Behandlung zugeführt wird. Bei Berücksichtigung der Anamnese und bei peinlicher Untersuchung müßte solch eine falsche Diagnose aber unmöglich sein.

Eine weitere Verwechslung könnte zwischen chronisch infizierter Zyste, die eine Fistel besitzt, und einer Osteomyelitis vorkommen, die ebenfalls Auftreibung am Kiefer und eine Eiter sezernierende Fistel haben kann. Aber: die Zystenfistel hat keinen Granulationsknopf! Zudem sind bei Osteomyelitis meist mehrere Fisteln vorhanden. Und weiterhin zeigt sich eine Osteomyelitis durch Störungen der Nerv- und Gefäßzufuhr, während bei Zysten meist nur Abdrängung dieser Gebilde in Frage kommt (26).

Eine letzte Differentialdiagnose möchte ich hier noch erwähnen, die Follikularzysten, die aus den Follikeln eines normalen, aber im Kiefer retinierten Zahnes oder aus den Follikeln überzähliger normaler oder rudimentärer Zahngebilde, die ebenfalls nicht zum Durchbruch gekommen, entstehen. Auch sie können vereitern und verjauchen (71). Aber es gibt doch eine Reihe Unterscheidungsmerkmale: Wurzelzysten bevorzugen das mittlere (und höhere) Lebensalter, Zahnkeimzysten das jüngere, meist die Zeit des Zahnwechsels. Radikuläre Zysten sitzen mit Vorliebe am Oberkiefer wegen dessen dünnerer und daher nachgiebigerer Knochenmasse, während sich Follikularzysten eher in dem festeren Unterkieferknochen entwickeln können, da er eher den Zahnkeim festzuhalten vermag, ebenso wie es der obere Eckzahnknochenpfeiler kann; daher ist es meist der letzte untere Molar, seltener der obere Eckzahn, der eine Follikularzyste veranlaßt. Bei Follikularzysten fehlt auch stets der sie veranlassende Zahn, falls nicht die Zyste von einem überzähligen Zahnkeim ausgeht. Das wichtigste Merkmal der Zahnkeimzysten ist der durch das Röntgenbild wiedergegebene ganz oder teilweise und dann mit seiner Krone im Zystenschatten sich vorfindende Zahn (61). Vergl. hierzu Fall 10, wo sich jedoch eine Zyste unabhängig von einem verlagerten, aber voll ausgewachsenen Zahn gebildet hat.

Da Kystome und Adamantinome fast nur im Unterkiefer vorkommen (71), erübrigt sich die übrigens sehr schwierige Differentialdiagnose.

Die histologische Untersuchung der (gegebenenfalls von der Nase her gemachten) Probeexzision klärt die Differentialdiagnose.

Wenn wir jetzt zu den Untersuchungsmethoden übergehen, wie sie bei den Nasenärzten üblich sind, so müssen wir von vornherein die kleinen und die mittelgroßen Zysten außer Acht lassen, da ihre Erkennung zahnärztlichen Methoden überlassen ist (54). Die beiden einfachsten Methoden sind: Rhinoskopie und Durchleuchtung.

Durch die Rhinoskopie mit Hilfe des Nasenspekulums und der die nötige Beleuchtung spendenden Stirnlampe lassen sich diejenigen Zysten nachweisen, die von den Vorderzähnen ausgehen; da sie früher oder später den Weg nach oben nehmen, wölben sie entweder die Schleimhaut des Nasenbodens hoch

unter dem vorderen Teil der unteren Muschel und zwar immer nur einseitig, (vergl. Fall 5), wobei die Schleimhaut normales Aussehen hat, aber gedehnt und verdünnt ist, oder die Zyste zeigt sich als blaßrötliche Geschwulst unter Verdrängung eines Teiles der unteren Muschel (19). Gleichzeitig spricht in fortgeschrittenen Fällen die Asymmetrie des Gesichtes für Zyste. Auf Druck gibt die hochgehobene Schleimhaut nach oder fluktuiert und nimmt eine blaue Farbe an: ein sicheres Symptom für eine Zyste. Diese Vorwölbung hat den Namen Gerberscher Wulst erhalten. Durch sie wird oft eine doppelte untere Muschel, bisweilen ein Nasenbodenpolyp vorgetäuscht (43). Es kann so zur einseitigen Behinderung der Nasenatmung kommen. Gleichzeitig stellt man auch oft die Auftreibung des Alveolarfortsatzes oder des harten Gaumens fest (vergl. Fall 8).

Auch die Diaphanoskopie, die Durchleuchtung, stellt ein wichtiges diagnostisches Zeichen dar, besonders für die Erkennung der Zysten, die in die K. H. eingedrungen sind und sie auf einen geringen Spalt reduziert haben. Es genügt dabei, im verdunkelten Raum die Lampe in den Mund einzuführen und sie in der Mittellinie der Zunge bei geschlossenem Munde aufleuchten zu lassen. Normale, also mit Luft gefüllte Kieferhöhlen lassen das Licht durchtreten; sie zeigen blaßrotes, durchschimmerndes Licht in Form eines Dreiecks oder Halbmondes am inneren, unteren Augenwinkel mit Aufleuchten der Pupillen und subjektivem Lichtempfinden der Versuchsperson. Dabei ist der Helligkeitsgrad bei den einzelnen Individuen außerordentlich wechselnd; er ist z. B. abhängig von der Größe der Höhle und von der Stärke der einzelnen Knochenwandungen der K. H., bedingt durch die verschiedenartige Entwicklung des Schädels. Die Verschiedenheit zeigt sich u. U. sogar am gleichen Kranken zwischen beiden Seiten infolge verschiedenartiger Pneumatisation der beiden Schädelhälften (16, 37).

Haben wir eine Zyste vor uns oder überhaupt eine Erkrankung der K. H., so zeigt sich eine verminderte Helligkeit auf der kranken Seite, da sowohl Eiter wie Zystenflüssigkeit wenig oder garnicht strahlendurchlässig sind, und Unterschiede der Erhellung der aufleuchtenden Pupillen und der subjektiven Lichtempfindung (37). Unmöglich ist es natürlich, etwa aus der

abgeschwächten oder fehlenden Aufhellung die Diagnose Zyste stellen zu wollen. Dadurch ist nur ein Hinweis auf das Vorliegen einer Veränderung in der K. H. gegeben. Die weitere Entscheidung ist durch andere Hilfsmittel zu erbringen.

Noch wertvollere Dienste als die Durchleuchtung, die nicht nur für die Erkennung einer Nebenhöhlenerkrankung, sondern auch für die Kontrolle der Abheilung von Wichtigkeit ist, leistet die Röntgendurchleuchtung, d. h. die occipito-frontale Schädelaufnahme. Zu ihrer Beurteilung sind gründliches Studium der Nasennebenhöhlen und große Erfahrung im Lesen von Schädelröntgenbildern Vorbedingung. Bei normalen Verhältnissen zeigt sich die K. H. im Röntgenbild als dunkles Feld in Pyramidenform, umgeben von den scharfen, hellen Linien der K. H.-Wandungen. Störend wirken dabei oft die Schatten der Halswirbel. Zwischen beiden Kieferhöhlen zeigen sich die Nasenhöhlen, die auf dem Röntgenfilm schwarz erscheinen, da sie bei normaler Luftwegsamkeit den Röntgenstrahlen wenig Widerstand entgegensetzen, umrahmt von den hellen Linien der Apertura piriformis. Auch die unteren Muscheln sind leicht als solche erkennbar (31).

Durch die sagittale Aufnahme gelangen die gleichnamigen Nebenhöhlen und Knochenteile beider Seiten nebeneinander zur Darstellung; sie lassen sich ausgezeichnet miteinander vergleichen in Form, Größe, Breiten- und Höhendurchmesser; durch Höher- und Tieferstellen der Röhre kann dabei eine etwaige unerwünschte Schattenprojektion, z. B. der Schädelbasis verlagert werden (24, 31).

Das Röntgenbild wird beeinflußt durch die Absorptions- und Streuungserscheinungen: die Kontraste entstehen durch verschiedengroße Absorption der Strahlung in den verschiedenen Medien. Es gibt drei Arten von Medien im Körper: 1. Knochen, 2. Weichteile und Flüssigkeiten, 3. Luft. Die Nebenhöhlen ergeben schwarze Projektionsbilder, wenn sie dünnes Absorptionsmedium, also Luft, enthalten; sie geben Verschattung, wenn das Absorptionsmedium dichter ist, also wenn Weichteile oder Flüssigkeiten von den Strahlen getroffen werden, oder wenn die Knochenwand verdickt ist, z. B. bei Zysten, Tumoren, Empyem (65). Ist die K. H. gesund, so ist also die Luftzeichnung gut ausgeprägt; die Grenzen zwischen Luftzeichnung und Knochenschatten sind scharf.

Ist aber die K. H. erkrankt, so können die Grenzen verwischt oder ganz aufgehoben sein. Der Befund des Röntgenbildes zeigt also nur den Mangel an Luft in der K. H. an, wie er auch schon durch Schleimhautschwellungen allein hervorgerufen werden kann (22, 33).

Im Gegensatz zum Zahnfilm bringt die Schädelaufnahme ein Bild über die ungefähre Größe der Zyste, sodaß man einen kleinen Anhalt bekommt für eine etwaige Punktion und für die Ausdehnung der Operation (16). Genaue Grenzbestimmungen aber sind bei Schädelaufnahmen noch schwieriger als auf intraoralem Zahnfilm, da man ein Gewirr vieler dünner, sich überlagernder Knochenlamellen im Oberkiefer findet. Sind die Zystenwände dünn, so ist der Röntgenschatten scharf; sind sie häutig, so findet sich an diesen Stellen kein Schatten, höchstens eine geringe Verschleierung (68). Liegt eine Zyste vor, so zeigt sie sie sich im Röntgenbild als mehr oder weniger kreisförmiger Schatten, wobei die äußeren Teile der K. H. schattenfrei bleiben (vergl. Bild 2).

Wie die Diaphanoskopie kann auch der Röntgenfilm in Fällen früher durchgemachter K. H.-Entzündungen versagen. Es sind dann Verdunklungen und Verschleierungen sichtbar infolge Verdickung der K. H.-Schleimhaut als Restzustand einer alten Infektion. Dadurch wird mehr Licht absorbiert, ebenso wie durch eine allmähliche Verkleinerung (Verödung) des ehemaligen Lumens der K. H. oder auch infolge Knochenveränderungen. Diese können durch Verdickungen, also durch periostitischen Anbau, oder durch Verschiebung der chemischen Zusammensetzung des Phosphor- und Calciumsgehaltes verursacht sein, wobei die dadurch bedingte erhöhte H-Ionenkonzentration diese Verschattung erklärt (16, 37).

Man verwendet bei der Zystendiagnostik weiche Röhren, da sie leichter eine Verschleierung bezw. Schattenbildung bei verändertem Höhleninhalt zeigen als harte Röhren. Es empfiehlt sich, außer der sagittalen Aufnahme in fraglichen Fällen auch noch eine seitliche zu machen, um die Tiefenausdehnung der Zyste einigermaßen bestimmen zu können. Die Verschattung des Röntgenbildes kann täuschend der Empyemzeichnung ähneln (54).

Die sicherste Diagnose einer Kieferhöhlenzyste geschieht durch die Probepunktion vom unteren Nasengang aus

mit anschließender Spülung oder Aspiration des Höhleninhaltes oder durch Punktion vom mittleren Nasengang aus. Man gebraucht dazu Hohlnadeln, an welchen nach ausgeführter Punktion ein Spülapparat angesetzt wird.

Zur Ausführung der Punktion wird die betr. Nasenhälfte mit 10% Kokainlösung, der wenige Tropfen Suprarenin zugesetzt sind, anaesthesiert. Man führt das Punktionsinstrument am Boden der Nasenhöhle entlanggleitend etwa 3—4 cm tief in die Nase ein, dreht dann die Spitze nach außen und durchsticht mit kräftigem Druck die nasale Wand der K. H., die ja zugleich die laterale Nasenwand ist. Da sie meist papierdünn ist, setzt sie nur schwachen Widerstand entgegen. Nun prüft man, ob man sich nicht in der Schleimhaut der K. H. verfangen hat; sonst versagt die Punktion. Dann befestigt man eine Rekordspritze am Rohr, mit der man den Inhalt des Hohlraumes aufsaugt. Sodann setzt man den Spülapparat an: Besteht eine Verbindung der Zyste mit der K. H., oder ist man nicht in der Zyste, sondern in der Kieferhöhle, welch letzteres sich durch negativen Ausfall der Aspiration zeigt, so fließt die Spülflüssigkeit durch das Ostium maxillare oder das oft vorhandene Foramen maxillare accessorium aus dem mittleren Nasengang ab. Hat man eine geschlossene Zyste vor sich ohne Verbindung mit der K. H., so kann man nur geringe Mengen Flüssigkeit in den Hohlraum hineinpumpen, so viel er eben aufnehmen kann; Nachspritzen ist dann unmöglich (54). Während der Spülung muß der Kranke den Kopf tief auf die Brust senken und durch den Mund atmen. Die Punktion hat selbstverständlich die Eröffnung des Tränennasenkanals peinlichst zu vermeiden! (71).

Aus dem Befund der Aspiration und Spülung läßt sich auf den Zustand der Zyste bezw. der K. H. schließen; somit ist die Probespülung auch das beste Mittel zur Differentialdiagnose zwischen Antrum-Empyem und Zyste. Hat man eine seröse, hellgelbe, mit Cholesterinkristallen durchsetzte Flüssigkeit im Punktat, so kann man auf nicht infizierte, also geschlossene Zyste schließen. Ist die Flüssigkeit mit Eiterquaddeln versetzt, so ist die Zyste vereitert. Blieb die Spritze leer und zeigte sich im Spülwasser trübe, stinkende Flüssigkeit und geballte Klumpen eitrigen Schleims, so haben wir eine ins Antrum durchgebrochene Zyste oder ein

Empyem vor uns (56). Voraussetzung für die Spülmethode ist eine vorherige peinliche Säuberung der Nase von etwa vorhandenem Sekret und Eiter, um Fehldiagnosen zu vermeiden.

Dennoch sind eine Reihe Fehldiagnosen möglich. Die Punktion mit Aspiration versagt, wenn der Zysteninhalt aus dickem graugrünen Brei von Cholesterin besteht; dann muß man schon eine dickere Kanüle nehmen. Weiterhin versagt die Punktion, wenn der Inhalt aus eingedicktem Eiter besteht (70). Eine Punktion von der Nase aus bei berechtigter Annahme, daß eine Zyste vorliegt, kann ferner verschiedenen Befund ergeben, je nachdem die Nadelspitze in die Zystenhöhle oder in die durch die Zyste eingeengte K. H. gestoßen wurde (29). Auch wenn die K. H. aus zwei Kammern besteht, kann die Punktion bezw. die Spülung versagen oder einen falschen Befund zeigen, da entweder die gesunde oder kranke Kammer erreicht worden ist (33, 59).

Auch mit unangenehmen Zufällen muß man rechnen: Die Nadel wird undurchgängig, wenn sie in die gegenüberliegende Wand eingedrungen ist, was sich durch große Schmerzhaftigkeit beim Durchpressen der Flüssigkeit anzeigt, oder wenn sich Schleimhautbröckchen in der Nadel festgesetzt haben; dann ist eine Aspiration unmöglich. Zudem ist die Punktion nicht gefahrlos: es kann Luftembolie eintreten, wenn man die Flüssigkeit in die Weichteile des unteren Nasenganges entleert und dabei eine Vene ansticht (54). Daher soll man mit der Spritze vor der Spülung ansaugen, ob etwa Blut eintritt. Oder man soll stumpfe Instrumente benutzen (2). Bei zu tiefem Einstich kann die Orbita verletzt werden; das Eindringen von Flüssigkeit macht sich hier durch Schwellung, durch starke Schmerzen und Ohnmachtsanfälle bemerkbar. Daher: sofort die Spülung abbrechen! Sofort die Nadel zurückziehen und nach unten bewegen! Ebenso kann man die Wange treffen; dann tritt ein Emphysem der Weichteile auf, besonders wenn die Punktionsnadel durch das Empyem infiziert worden ist (16, 22).

Nun will ich von einem Verfahren der Diagnose berichten, das bedauerlicher Weise noch nicht an allen Krankenhäusern Eingang gefunden hat, das aber seit langem an der Marburger Hals-, Nasen- und Ohrenklinik mit großem Erfolg gehandhabt wird: die Punktion der Zyste mit Einführung von

Jodipin als Kontrastfüllung und anschließender Röntgenaufnahme. Dies ist wohl die neueste Methode, aus dem Gedanken entstanden, die Untersuchungsmöglichkeiten weitgehend zu vervollständigen. Natürlich setzt dieses Verfahren die Kenntnis der oben erwähnten Methoden voraus.

Die Verschattung durch die Zystenflüssigkeit im gewöhnlichen Röntgenbild ist nicht bedeutend. Wieweit an ihr Schleimhaut, wieweit die Flüssigkeit daran beteiligt ist, läßt sich nicht feststellen. Eine einfache Verschleierung der K. H. kann durch ihre Vieldeutigkeit täuschen. Auch gibt eine Röntgenaufnahme über Größe und Form der K. H., besonders der Zahnzysten, nicht genügend Auskunft (12). Um diese Fehler zu vermeiden, führt man harmlose Substanzen in die K. H. ein, die röntgenologische Schatten geben. Die verschiedensten Versuche wurden angestellt, man verwandte wässrige Lösungen von Bleisulfat, Kollargol, Wismut- bezw. Bariumbrei, 15% Kalium-Jodatlösung oder Bariumsulfat in Gummilösung, später Lipiodol, zuletzt Jodipin (18, 42, 52).

Welche Anforderungen hat man nun an ein solches Kontrastmittel zu stellen? Es soll sehr kontrastreich wirken, um scharfe Grenzlinien zu geben! Es soll gute Verteilungsmöglichkeiten haben, soll bis zur Aufnahme an Ort und Stelle liegen bleiben! Es soll leicht zu verabfolgen sein! Es soll reizlos von den Schleimhäuten vertragen werden, darf also nicht giftig sein! Und es soll wieder leicht zu entfernen sein! (52).

Allen diesen Anforderungen kommt das Jodipin wohl am besten nach, wie die Erfolge der Marburger Hals-, Nasen- und Ohrenklinik am besten beweisen, in der das 20% dünnflüssige Jodipin angewandt wird, das von der Firma Merck in Darmstadt hergestellt wird. Seine Dünnflüssigkeit ist ja für die Injektionstechnik ein unbedingter Vorzug (73). Jodipin ist eine Bindung von Jod an die ungesättigten Fettsäuren des Sesamoeles. Es ist in 10, 20 und 40%igen Lösungen erhältlich, meist in Flaschen zu 50 gr. (68). Durch Zutritt von Licht wird es braun, zersetzt sich also; dann ist es nicht mehr zu verwenden (42).

Die Technik der Jodipinfüllung einer K. H. oder einer Zyste ist folgende: nach Punktion der Zyste vom unteren Nasengang aus oder dort, wo der Knochen durch den Druck der Zyste am meisten atrophiert ist, z. B. in der Fossa canina, wird der Zysten-

inhalt aspiriert zur vorläufigen Diagnose. Sodann wird die Rekordspritze mit Jodipin angefüllt und soviel am sitzenden Kranken eingespritzt, bis der Zystenhohlraum nichts mehr aufnimmt, wobei nicht schmerzhaft gedrückt werden darf. Oder: wenn Gefahr der Kommunikation der Zyste mit der Kieferhöhle besteht, bei etwas nach vorn und zur kranken Seite geneigtem Kopf, damit also das Ostium maxillare den höchsten Punkt bildet, bis der Kranke den ersten Tropfen des aus dem Ostium ausfließenden Oeles in der Nase oder am Gaumen spürt. Das Jodipin darf nicht überfließen, da sonst Fehlschlüsse aus den Bildern möglich sind (42, 66, 68) (Vergleiche Bild 2). Dann wird wie üblich die Schädelsagittalaufnahme gemacht und wenn nötig gleich eine seitliche.

Umgekehrt kann man auch vom Ostium maxillare aus das Jodipin injizieren, sodaß man so den Rest der von der Zyste verdrängten K. H. im Röntgenbild feststellen kann (siehe Bild 1). Den krassen Unterschied einer mit und einer ohne Jodipin gemachten Röntgenaufnahme zeigen die Abbildungen 3 und 4, bzw. am gleichen Kranken aufgenommen, die Abbildungen 5 und 6 (Vergl. dazu Fall 1, 2, 3 und 7).

Das Jodipin hat den Vorzug, daß es bis zur Operation in der Zyste liegen bleiben kann. Es zeigen sich oft innerhalb des Jodipinschattens Abstufungen der Schattenstärke, die — besonders bei Stereobetrachtung — den Zystenbalg plastisch hervortreten lassen.

Bei bereits inzidierten Zysten ist eine nachträgliche Jodipinfüllung nicht mehr möglich, da das Jodipin durch die Inzisionsöffnung abfließen würde. Hier verfährt man so, daß man die Höhle mit Gaze, die mit Jodipin getränkt ist, tamponiert, wobei man vor die Inzisionsöffnung in die Umschlagfalte einen trockenen Tampon legt, der etwa noch abfließende Jodipinflüssigkeit aufsaugen soll. Dann ist er zu entfernen, damit Fehlerquellen vermieden werden (68).

Doch den größten Wert hat das Jodipin dadurch gewonnen, daß es die Beziehungen der Zyste zur Nase und der K. H. zeigt, indem es abgedrängte Reste der K. H. sichtbar macht, die oft als schmale Schächte oder isolierte kleine Kammern an den Rändern der ehemaligen K. H. bestehen. Es erleichtert deren

Aufsuchung und Eröffnung bei der Radikaloperation und läßt die Gefahr vermeiden, gefährdete Räume, etwa die Orbita zu eröffnen. Auch im negativen Sinne leistet Jodipin gute Dienste, wenn es also, wie in Fall 8, eine vollständig ausgefüllte K. H. zeigt, also den Schluß zuläßt: die Kieferhöhle ist gesund.

Die gegen die Verwendung von Jodipin erhobenen Vorwürfe sind nach den Erfahrungen der Marburger Hals-, Nasen- und Ohrenklinik nicht stichhaltig. Sein Nachteil sollte sein, daß es eine ölige Substanz ist, die in der Nase, an der Spritze und an den Händen haften bliebe, daß deren Reinigung nicht ohne fettlösende Mittel geschehen könnte, daß man deshalb zu wasserlöslichen Kontrastmitteln greifen sollte (52). Spritzen und Hände müssen dann eben mit einem fettlösenden Mittel gereinigt werden, was aber m. E. niemals ein Grund dafür sein dürfte, das Jodipin trotz seiner guten die Diagnose so trefflich unterstützenden Eigenschaften zu verbannen. Bei der Reizlosigkeit des Präparates hat es ferner wohl nichts zu bedeuten, wenn wirklich geringe Reste von Jodipin für eine kurze Zeit in der Nasen- oder Kieferhöhle zurückbleiben. Im Gegenteil kann man sich bei K. H.-Entzündungen oft nicht des Eindrucks erwehren, daß die Jodkomponente geradezu beschleunigend auf die Heilung eingewirkt hat, weshalb es von verschiedenen Seiten als Behandlungsmittel empfohlen wird.

Nun will ich die hauptsächlich den Rhinologen interessierenden Differentialdiagnosen besprechen. Wenn sich eine Zyste nach der K. H. ausdehnt, und in sie vordrängt oder sie ausbuchtet, liegt ohne weiteres die Gefahr der Verwechslung mit einer Entzündung des Antrums vor, wobei allerdings Zysten viel seltener als andere entzündliche Prozesse des Zahnsystems zur Erkrankung der Kieferhöhle führen (49), da trotz des meist sehr dünnen Antrumbodens der Durchbruch einer Zyste nicht sehr häufig ist (33). Anders ist es jedoch bei vereiterten, also infizierten Zysten, die leicht ein Antrumempyen verursachen. Man weist die Eröffnung der K. H. durch eine Zyste dadurch nach, daß beim Hineinblasen in die zugehaltene Nase Luft in das durch die Zyste verkleinerte Antrum und damit in die offene Zyste entweicht.

Eben durch diese Reduktion der Kieferhöhle durch die

wachsende Zyste werden oft Antrumbeschwerden vorgetäuscht. Es ist nun eine der Hauptaufgaben des Nasenarztes, die richtige Diagnose einer K. H.-Entzündung dentalen Ursprungs zu stellen und alle Differentialdiagnosen auszuschalten. Mit dieser Frage will ich mich jetzt beschäftigen, wobei ich von vornherein K. H.-Entzündungen infolge Lues und Tuberkulose übergehe, da deren Symptome an anderen Körperregionen zugleich auftreten und der Diagnose meist keine Schwierigkeit bereiten.

Antrumempyeme entstehen durch Infektion von der Nase oder von den Zähnen her bei zufälliger Eröffnung der K. H. oder durch Einbruch eines pathologischen Prozesses. Dentale Genese zeigen chronische Periodontitiden mit fistulösem Durchbruch oder Resorption des K. H.-Bodens, wobei meist ein akutes Rezidiv das Aufflammen der Erkrankung verursacht (37), vereiterte Zysten und Abszesse, die sogar Septumabszesse hervorrufen können, wenn sie zur Nasenhöhle durchbrechen, versenkte Wurzeln als infizierte Fremdkörper, Eiterungen bei Paradentosen (21). (Vergl. die Fälle 9—12). Aber: der dentale Anteil an den Antrum-Empyemen ist nur gering, nach *Hajek* 5—15 %, nach *Loebell* 10 %. Alle anderen Empyeme sind nasalen Ursprungs.

Ein Empyem, einerlei welchen Ursprungs, zeigt sich durch Auflockerung der K. H.-Schleimhaut, die gerötet ist, mit seröser oder eitrig-seröser Exsudation. Bei chronischen Prozessen kommt es oft zu polypösen Wucherungen, die das Lumen der K. H. weitgehend verengen oder ganz aufheben können (16). Klinisch zeigen sich als Symptome: Druck und dumpfes Gefühl, zuweilen neuralgiforme Schmerzen, Zahnschmerzen, meist stinkender Nasenschleim, widerlicher Geruch der eitrigen Absonderung, Magenbeschwerden durch Verschlucken des foetiden Sekretes, Druckempfindlichkeit am Foramen infraorbitale, u. a. (55).

Findet man diesen Eiter auf einer Seite im mittleren Nasengang, von wo er sich über die untere Muschel in den unteren Nasengang ergießt, so kann man ohne weiteres ein Empyem annehmen. Dann zeigen Durchleuchtung, Röntgenbild und Probespülung, ob ein Zusammenhang besteht mit der Kieferhöhle, der Stirnhöhle oder dem Siebbein. Es treten dabei meist auch Schwellung der Nasenschleimhaut, öfters Polypenbildung im mittleren Nasengang auf (7). Vermutet man eine eingebrochene Zyste,

so schafft die Probespülung schnell Klarheit (33, 34). Die Beschaffenheit des eitrigen Sekretes bei Zyste und Empyem ist verschieden: der Zysteneiter ist meist krümelig, der des Empyems zunächst oft zähschleimig und erst später krümelig (34).

Ist Verdacht auf ein Empyem dentalen Ursprungs vorhanden, so müssen vor allem die unterhalb des K. H.-Bodens stehenden Zähne, besonders Zähne mit Verfärbungen, die auf gangränöse Pulpa schließen lassen, Kronen und große Füllungen oder auch die durch Extraktion eines Zahnes leere Alveole einer eingehenden zahnärztlichen Untersuchung unterzogen, auch besonders auf ihre Klopfempfindlichkeit geprüft werden, wobei zu bedenken ist, daß auch ein zweiter oder sogar ein erster Inzisivus ein Empyem der Highmorshöhle verursachen können, da sich solche Prozesse auch auf Gefäß- und Nervenwegen ausbreiten können (21, 37).

Umgekehrt kann auch eine akute Sinuitis eine bisher latente bezw. symptomlose Zyste zum Platzen bringen, wobei sich plötzlich eine mit geringer Menge Blut vermischte Flüssigkeit entleert. Weist man darin Cholesterinkristalle nach, so hat man mit Sicherheit eine Zyste vor sich, noch eher, wenn gleichzeitig die mediale K. H.- bezw. die laterale Nasenwand oder der Nasenboden vorgewölbt ist (21). Ein Empyem bewirkt niemals fistulösen Durchbruch; genau so wenig, wie es Vorwölbung der Knochenwand zeigt (22).

Ebenso können Zähne, die durch Verlagerung oder Drehung in die Kiefer- oder die Nasenhöhle durchgebrochen sind, ähnliche Erscheinungen wie eine Zyste hervorrufen. Auch hier entscheidet wieder das Röntgenbild.

Eine letzte Differentialdiagnose soll noch erwähnt werden: die Gesichtsspaltenzysten, die bald ein-, bald doppelseitig neben der Apertura piriformis liegen. Wieder ist hier die Röntgenaufnahme zu Rate zu ziehen, ob diese Erscheinungen, die keinerlei Andeutungen von Schattenbildungen zeigen, vom Zahnsystem abhängig sind oder nicht (71).

Wie notwendig die richtige Diagnose als Voraussetzung für die Therapie ist, sieht man aus den von *Loebell* bereits 1926 veröffentlichten 8 Fällen und den von mir genannten 4 Fällen

(5, 6, 8 und 9), die alle vorher auf Grund von Fehldiagnosen inzidiert waren und vereitert zur Behandlung kamen.

Hat man nun die Diagnose Zyste gestellt, dann kommt nur der chirurgische Eingriff in Frage; anders ist dem Weiterwachsen der Zyste und damit weiterer Knochenzerstörung nicht zu begegnen (70). Diese Ansicht steht im Gegensatz zu *Hajek* (22), der kleinere Zysten nur dann behandeln will, wenn sie vereitern. Schon *Dupuytren* sagt: es ist eine Hauptregel, unverzüglich die Zysten zu operieren, sobald man sich vergewissert hat, daß sie existieren. Punktionen, einfache Inzisionen, Aetzungen, Spülungen sind entweder unzulänglich oder ganz wirkungslos; sie geben höchstens einen Augenblickserfolg durch den Eiterabfluß, bilden aber die vergrößerte Gefahr durch die Rezidive infolge des raschen Verklebens der Schnittwunde. Ebenso unsinnig ist die Zahnextraktion als einziger Eingriff. Die Zyste bleibt im Kiefer zurück und wird durch die leere Alveole um so leichter infiziert (43). Bei falscher Behandlung ergibt sich aber weiterhin die Möglichkeit, daß sich nach Schluß der Fistel ein Abszeß entwickelt, oder daß sich gar durch Verschleppen des Eiterherdes ins Blut eine septische Erkrankung anschließt (63).

Wie sollen nun die Zysten angegangen werden? Es gibt eine Reihe von Methoden und gab deren noch mehr, die teils von zahnärztlicher, teils von nasenärztlicher Seite angegeben worden sind. Es wäre ein großer Fehler, wollte man rein einseitig ein Verfahren bevorzugen. Mitunter wird man erst während der Operation wegen topographischer Verhältnisse und technischer Schwierigkeiten die Entscheidung über die anzuwendende Operationsmethode treffen.

Die von *Sturmann* angegebene Operationsart, das endonasale Eingehen in die Kieferhöhle von der Apertur aus, ist wegen der schlechten Uebersicht des Operationsgebietes abzulehnen. Auch die von *Cowper-Ziem* empfohlene Methode der Eröffnung der K. H. von einer Alveole aus, wird heute nicht mehr angewandt. Sie kommt bei dentogenen K. H.-Eiterungen in Frage; für sie ist also das Fehlen und die Extraktion eines Zahnes Voraussetzung. Ebenfalls gehören die Methoden nach *Desault-Küster* oder modifiziert nach *Jansen,* bestehend in totaler Resektion der facialen Wand von der Fossa canina aus nach Emporschieben

des Schleimhautperiostüberzuges, die eine Nachbehandlung mit Glasobturator oder Kautschukprothese verlangen, der Geschichte an.

Unter zahlreichen anderen Verfahren kommen heute für die großen Oberkieferzysten zwei Hauptmethoden in Betracht: 1. die Teilexzision der Zystenvorderwand unter Erhaltung der Membran der restlichen Zyste und Umgestaltung des Zystenhohlraumes in eine Nebenbucht der Mundhöhle (*Partsch* I) und 2. die hauptsächlich von rhinologischer Seite angewandte Radikaloperation der Zyste und Kieferhöhle nach *Caldwell-Luc* oder *Denker* mit ihren verschiedenen Modifikationen, wobei Zyste und K. H. als gemeinsamer Raum zur Nebenbucht der Nasenhöhle gemacht werden (25, 37). Diese Methoden eignen sich besonders für die Zysten, die von den Prämolaren und Molaren ausgehen.

Die schuldigen Wurzeln müssen immer zuerst entfernt werden. Bei ganzen Zähnen wird nur der Wurzelkanal gefüllt und der in die Zystenhöhle ragende Wurzelteil später bei der Operation mit abgeschnitten. Die nicht beteiligten Nachbarzähne bleiben erhalten, sofern sie nicht etwa wegen zu tiefer Zerstörung ihr Dasein verwirkt haben (71). Am bequemsten und einfachsten wäre es natürlich, bei der Operation den schuldigen Zahn zu entfernen. Diese Therapie ist aber auf jeden Fall abzulehnen, solange der Zahn noch konservativ zu behandeln ist. Der Ausgangszahn soll möglichst geschont und behandelt werden; der unnötige Verlust jedes Zahnes ist als Kunstfehler aufzufassen. Zudem ist es oft bei großen Zysten schwer, den Ausgangszahn festzustellen (36).

Das Verfahren nach *Partsch I*, das den Vorteil großer Einfachheit hat (26), besteht darin, daß durch Wegnahme eines sehr großen Teiles der Zystenwand die Zystenhöhle in eine Nebenbucht der Mundhöhle verwandelt wird. Sie beruht auf der anatomischen Tatsache, daß das Plattenepithel der Zyste sich schnell mit dem Mundepithel vereinigt, sodaß in wenigen Tagen keine Wunde mehr vorhanden ist (49).

Die Schleimhaut wird in örtlicher Betäubung mit einem nahe an den Kieferrand reichenden Bogenschnitt durchtrennt, sodaß nahezu Dreiviertel eines Kreisbogens umschrieben werden. Der Schleimhautlappen wird von der Unterlage mit raschen Messerschnitten abpräpariert, bis man über die gegenseitige Grenze der Zyste gekommen ist. Dann wird die ganze Vorderwand der

Zyste, also Periost, Knochenwand und Zystenbalg in einem Stück ausgeschnitten. Erscheint der Ausschnitt noch nicht breit genug — es muß freie Uebersicht über das ganze Zysteninnere bestehen, — so wird der vorstehende knöcherne Rand der Zystenwandung noch weiter mit Hohlmeißelknochenzangen abgekniffen, sodaß möglichst nur eine Halbkugel oder noch weniger von der Zyste übrigbleibt (71). Es muß dem vorgebeugt werden, daß die Ränder die geschaffene Oeffnung wieder verlegen und dadurch zu einem Rezidiv Veranlassung geben (49). Der Erfolg der Zystenbehandlung ist absolut abhängig von dieser breiten Eröffnung, da es nicht genügt, nur den etwa knochenlosen Teil der Zystenwand auszuschneiden. Niemals darf die Zystenbekleidung ausgelöffelt werden, dadurch wird nur das für die Heilung wichtige Plattenepithel entfernt und die Ausheilung unnötig verzögert. Ragt eine Wurzelspitze in die Zyste hinein, so wird sie, die vorher gefüllt ist, abgeschnitten; liegt sie seitlich, so ist dies nicht nötig. Nach Beendigung der Operation wird der abpräparierte Schleimhautlappen in die gereinigte Höhle geklappt, wobei das Epithel des Zystenbalges, soweit es unter den Lappen zu liegen kommt, am besten abgekratzt wird. Der Plastiklappen wird durch Naht entweder am Periost oder am Bindegewebe befestigt, oder am Zystenbalg selber, wenn dieser dick genug ist. (70). Den anderen Rand der Zyste überläßt man der Verheilung durch Granulationen und sekundäre Ueberhäutung (49). Zuletzt wird die Zyste sorgfältig mit Jodoformgaze austamponiert, um den Zugang des Lumens genügend weit offen zu halten. Den ersten Tampon wählt man schon wegen der Blutstillung so groß, daß die Weichteile etwas vorgewölbt werden. Er wird nach drei oder vier Tagen mit H_2O_2 losgelöst und entfernt bezw. gewechselt. Nach etwa sieben, höchstens zehn Tagen wird er fortgelassen, sobald keine Gefahr der Ablösung des Lappens mehr und damit der Vereinigung der Wundränder besteht, weil jetzt die Verheilung der Wunde weit genug fortgeschritten ist. Sonst wird der Tampon zu einem mechanischen Hindernis für die gerade in der ersten Zeit am raschesten und erfolgreichsten einsetzende Schrumpfung (49). Blutet jedoch die Höhlenwand noch, muß weiter tamponiert werden, da die Epithelisierung der Höhle noch nicht fertig ist (38). Letzteres gilt nur für epithellose, meist vor der Operation infizierte Zysten.

Die Reaktion auf den Eingriff ist meistens gering: sie beschränkt sich auf Anschwellung, auf Spannungsgefühl, mitunter wohl auch auf blutige Unterlaufung der Gesichtsweichteile. Umschläge lindern die subjektiven Beschwerden.

Die Heilung geht in der Weise vor sich, daß sich zunächst die erhaltene Mundschleimhaut mit der Zystenauskleidung vereinigt, daß dann von selbst ein anfänglich rasches und später langsameres Verkleinern der Zystenhöhle eintritt, wodurch sich der Zystenbalg „aufrichtet" (37), bis eine kleine Grube, Delle oder Nische an der Kieferwand im Mundvorhof die Stelle angibt, an der früher die Zyste gesessen hat. Dies dauert gelegentlich, wie *Rosenstein* auf Grund der Fälle aus der Partschschen Klinik schreibt, 6—8 Monate oder gar noch länger. Grundsätzlich aber muß es als widersinnig bezeichnet werden, in solche Höhlen obturierende Prothesen hineinzulegen. Speisereste, die bei jeder Mahlzeit in die Höhle geraten können, müssen von den Kranken durch Ausspritzen entfernt werden. Das Einführen der Spritze läßt sich leicht erlernen.

Um Sekret- und Speisebreistauung zu vermeiden, ist es angebracht, der Oeffnung im Mundvorhof eine derartige Form zu geben, daß möglichst der untere Rand mit dem Boden der Zystenhöhle abschneidet oder noch tiefer gelegen ist. Man schrägt daher nicht nur den oberen Knochenrand stark ab, sondern gestaltet auch den unteren Rand der Höhle durch ausgedehnte Resektion der Wurzeln zu einer schräg nach unten verlaufenden Bodenfläche, wobei möglichst auch von unten ein Lappen hineingeschlagen wird, der die Wurzelspitzen bedeckt (25).

Nach jeder operativen Zysteneröffnung, also auch nach Ausführung der Partschschen Operation hört der innere Druck infolge Eröffnung der Zyste und Entleerung des Zysteninhaltes auf und damit auch das Weiterwachsen der Zyste, weil sich jetzt keine Zystenflüssigkeit mehr ansammeln kann (43, 58). Nach den Untersuchungen von *Loebell* (36) verdickt sich der Zystenbalg jetzt in auffallender Weise. Man sieht histologisch Knochenabbau an der der K. H. zugewandten Seite — der Knochen sieht angenagt aus, bietet das Bild der lakunären Resorption — und Anbau auf der Zysteninnenfläche. Es muß also eine Druckänderung eingetreten sein, die die Vorbedingung für die Auf-

richtung bezw. Schrumpfung des Balges ist. Zumindest muß der expansive Druck aufgehört haben, wie er in der Wachstumsperiode der Zyste bestand. Es strebt also der elastische, durch den Druck der Zystenflüssigkeit verdrängte Knochen nach Aufhören des Druckes in die normale Form zurück (25, 36). Bei großen Zysten aber kommt es nicht zur vollständigen Aufrichtung des Balges, d. h. zum Ausgleich der Delle, weil die anatomischen Verhältnisse auf weite Strecken geändert sind.

Bleibt eine größere Vertiefung im Mundvorhof bestehen, so kann die Sprache einen näselnden Beiklang bekommen; er läßt sich durch eine ausgleichende Prothese beseitigen. Die Sprachstörung kann auch von selbst durch Gewöhnung und Verkleinerung der Höhle verschwinden.

Von einem Mißerfolg der Partschschen Operation kann man sprechen, wenn sich ein schmaler Spalt bilden sollte (56), der sich gegebenenfalls vollkommen abschnürt (29). Das geschieht dadurch, daß die Schrumpfung in der Länge und Breite gewöhnlich schneller erfolgt als in der Tiefe. Dann muß nochmals operiert werden, um einem Rezidiv zu begegnen. Je kleiner die von Epithel unbekleidete Wundfläche gestaltet werden kann, desto geringer ist die Zusammenziehung der Wundränder (29).

Partsch I ist in vielen Fällen für kleine und mittelgroße Höhlen, besonders die ohne Kieferhöhlenbeteiligung, eine sehr gute therapeutische Lösung; es wird ja kein Wunddefekt im eigentlichen Sinne gesetzt, da keine größere epithelentblößte Wundfläche durch Operation entsteht. Damit sind auch die denkbar günstigsten Ausheilungsmöglichkeiten gegeben.

Es empfiehlt sich, nach der Operation einer großen Zyste nach *Partsch* I das Antrum von dem Dach der Zyste aus zu punktieren, um sich zu vergewissern, ob das Antrum normal, also nicht infiziert, und damit der Erfolg der Operation positiv ist (54).

Die Indikation für die Eröffnung der Kieferhöhle, also für die rhinologische Zystenoperation, ist gegeben, wenn nach Zurückklappen des Schleimhautlappens und Ausschneidens der Zystenvorderwand die Zyste und K. H. trennende Scheidewand nachgiebig ist, besonders wenn die nachgiebige Stelle durch Einklappen des Lappens nicht gedeckt werden kann (68),

wenn das Antrum bereits zum Teil verdrängt oder gar schon durch die eingebrochene Zyste infiziert worden ist (29, 38). Weil im letzten Fall stets mit einer Infektion der Kieferhöhlenschleimhaut zu rechnen ist, muß die die Zyste und das Antrum Highmori trennende Wand fallen, so daß eine große Höhle geschaffen wird, welche eine neue vergrößerte Kieferhöhle mit Abschluß nach der Mundhöhle darstellt.

Wenn wir von rhinologischer Radikaloperation einer Zyste sprechen, so meinen wir die für Zysten modifizierte Methode nach Caldwell-Luc, die sich von der eigentlichen Kieferhöhlenempyems-Operationsmethode dadurch unterscheidet, daß der Zystenbalg nicht in toto entfernt zu werden braucht, ja teilweise garnicht entfernt werden darf, wie wir weiter unten noch sehen werden.

Die Technik der Radikaloperation einer großen Oberkieferzyste, durch die die Zystenhöhle ausgeschaltet werden soll, ist folgende (37): Man gibt 0,01 Morphin subcutan und kokainisiert die Nasenschleimhaut unter der unteren Muschel mit 10% Kokain. Zur Leitungsanaesthesie des Nervus maxillaris werden etwa 2 ccm einer ½% Novocain-Suprarenin-Lösung in die Flügelgaumengrube injiziert; der Kranke gibt dabei einen nach den Zähnen ausstrahlenden Schmerz an. Die weitere örtliche Betäubung ist eine Infiltrationsanaesthesie vom Mundvorhof aus mit besonderer Berücksichtigung des Nervus infraorbitalis. Zehn Minuten nach Beendigung der Injektion ist das Anaesthetikum zur Wirkung gelangt.

Mit Rücksicht auf die Zähne und zur Erleichterung der Naht wird der Schnitt im Mundvorhof möglichst hoch gelegt. Er verläuft oberhalb der Zahnreihe vom Frenulum labii sup. bis etwa zum zweiten Prämolaren und wird gleich bis auf den Knochen, soweit er vorhanden ist, durchgeführt. Mit dem Elevatorium lassen sich die Weichteile einschließlich des Periostes bis zum völligen Freilegen der Fossa canina unter Rücksichtnahme auf den Nervus infraorbitalis zurückschieben und die Vorderwand der K. H. meist mühelos eindrücken. Selten ist die Anwendung eines Meißels erforderlich. Mit der Hajekschen Stanze wird die Vorderwand soweit abgetragen, bis die Uebersicht über die Kieferhöhle eine ausreichende ist. Der nächste Abschnitt des Eingriffes be-

steht in Entfernung des Zystenbalges. Unter allen Umständen soll — was *Mayrhofer, O. Mayer* und *Loebell* von verschiedenen Gesichtspunkten aus fordern — der am Boden der K. H. haftende Zystenbalg zum Schutz der etwa eingelagerten Nerven und Gefäße erhalten bleiben (36). In diesem Punkte waren sich die im Jahr 1926 in Wien tagenden Zahn- und Nasenärzte einig. Dann entfernt man die die Zyste und eingeengte K. H. trennende Knochen- oder Weichteilwand bis an die Peripherie, sodaß keine Knochenvorsprünge mehr zu tasten sind. Nun kommt es darauf an, wenn nötig nach Auskratzen der kranken K. H.-Schleimhaut einen möglichst großen Zugang zur Nase zu machen. Es wird daher der freiliegende dünne Knochen der medialen Kieferhöhlenwand, die ja zugleich die laterale Begrenzung des unteren Nasenganges darstellt, sorgfältig soweit entfernt, bis Nasen- und Kieferhöhlenboden durch keine Knochenspange mehr getrennt sind, was man mit einer Hakensonde prüft. Der Zugang soll möglichst groß sein. Man sieht nun, wie sich die Nasenmukosa bei der Atmung ins Kieferhöhlenlumen verwölbt. Sie wird — nach dem Vorschlag von *Boenninghaus* (10) — als Plastiklappen auf den Boden der Nebenhöhle geklappt, und zwar möglichst so, daß der Lappen Verbindung mit den am Boden in situ gelassenen Zystenbalg findet. Den Abschluß des Eingriffes bildet die Primärnaht der Mundwunde nach sorgfältigem Austupfen der Operationshöhle. Es ist nicht nötig, ja sogar zu widerraten, einen Tampon von der Nase aus in die Höhle einzuführen, da bei seiner Entfernung immerhin die Gefahr besteht, daß der Lappen von seiner Unterlage abgerissen und aufgerollt wird (37). Nur bei besonders starken Blutungen muß man tamponieren und hat dann zu erwägen, ob man den Gazestreifen durch die Nase oder die Operationsschnittwunde im Mundvorhof herausleitet.

In den meisten Fällen ist keine Nachbehandlung erforderlich. Die durch den Eingriff als solche bedingte Wangenschwellung geht nach einigen Tagen oder auf feuchte Umschläge hin zurück. Treten Temperaturen oder stärkere Absonderungen oder in seltenen Fällen (z. B. infolge postoperativer Anginen) phlegmonöse Nacherscheinungen auf, so sind neben Allgemeinbehandlung und neben Bettruhe lokal stumpfe Spülungen von der Nase aus am Platze (37) (vgl. dazu die Fälle 1—4, 6, 7, 9 und 10). Bei den glücklicher-

weise ebenso seltenen Nachblutungen muß weiter tamponiert werden (Fälle 1, 3 und 8).

Die Heilung geht so vor sich, daß sich von der Nase aus Epithel vorschiebt, das ja auf den freien Wundflächen eine unbegrenzte Wucherungsfähigkeit besitzt (11). Ferner beginnen das Endost der Kieferhöhle und das Periost der facialen Operationsöffnung zu wuchern (37, 64). Dabei ist die Befürchtung unbegründet, daß sich das Plattenepithel der Zyste nicht mit dem Zylinderepithel des Nasenlappens vereinige (43). Das viel virulentere Plattenepithel des Zystenbalges greift zum Zylinderepithel der Nase hinüber und überwuchert es. Sowohl im Plastiklappen, wie im zurückgelassenen Zystenbalg am Boden der Höhle haben wir beachtenswerte Faktoren für die Wundheilung (37).

Der Vorzug der für Zysten modifizierten Radikaloperation nach Caldwell-Luc mit fast vollständiger Entfernung der Zysten gegenüber der *Partsch*schen Teilexzisionsmethode ist der, daß sich bei glattem Verlauf eine Nachbehandlung, wie Tamponade usw., erübrigt. Es kommen allenfalls Spülungen in Betracht. Im allgemeinen ist die Heilung in 8—14 Tagen soweit fortgeschritten, daß die Entlassung aus der Klinik erfolgen und der weitere Heilungsverlauf sich selbst überlassen werden kann (37). In einem Teil unserer Fälle bot allerdings der Verlauf durch Voroperationen und dadurch bedingte Eiterungen stärkere Blutungen und andere Besonderheiten, sodaß hier zum Teil entsprechende besondere Maßnahmen erforderlich waren; sie sind auf deren Konto, nicht aber auf das der Methode zu setzen. Die großen nach Partsch operierten Zysten brauchen gelegentlich 8—12 Monate (56), um zu einer Delle abzuflachen, und entsprechen dann erst quoad sanationem dem Befund, den die Radikaloperation der Zyste in 8—14 Tagen erreicht. Ferner hat die rhinologische Radikaloperation den Vorzug, daß nirgends Speisereste haften bleiben können, die zu Zersetzung Anlaß geben können (37). Ihr Nachteil aber besteht darin, daß der Kranke sich für 8—14 Tage klinisch aufnehmen lassen muß, während die Partschsche Operation ambulante Behandlung ermöglicht, ein auf die Einstellung des Kranken manchmal nicht zu unterschätzender Vorteil. Der Kranke bleibt jedoch vom Zahnarzt abhängig, weil er sich zeitweise zur Kontrolle vorstellen muß.

Mehrere Einwände sind gegen die Radikaloperationen der Kieferhöhle nach Caldwell-Luc, die sich als Antrumempyemoperation ausgezeichnet bewährt hat, erhoben worden: der wichtigste ist wohl der, daß sie die Zähne schädige. Wenn — wie es früher meist geschah — bei der Methode der Zystenradikaloperation Zystenbalg samt Kieferhöhlenmukosa vollständig ausgekratzt wurden, dann ist es selbstverständlich, daß die in feinen Halbkanälchen unterhalb der K. H.-Schleimhaut oder gar in ihr bezw. dem Zystenbalg verlaufenden Nerven und Gefäße mit zerstört wurden. Dadurch wurde die Nahrungszufuhr zu den einzelnen Zähnen unterbrochen trotz der vielen Anastomosen und Plexusbildungen, die ja bei der Schnittführung in der Uebergangsfalte und bei der Resektion der facialen knöchernen Kieferhöhlenwand durchtrennt wurden (2). Die Zahnschädigung zeigt sich durch ein dumpfes Gefühl der ganzen operierten Seite oder einzelner Abschnitte (16), in Druckempfindlichkeit, Reizlosigkeit der Pulpa usw. (69).

Da keine Regeneration stattfindet, ist eine Infektion der geschädigten Zähne möglich. Dem Kranken wird die entstehende Karies aber erst bewußt, wenn die auf dem Boden der nekrotisierten Pulpa fortschreitende Infektion das Periodontium in Mitleidenschaft zieht. So kann diese Karies wegen der erloschenen Empfindlichkeit leichter als bei lebender Pulpa zum Zahnverlust führen (1).

Die Unempfindlichkeit der Zähne bei dem radikalen rhinologischen Eingriff mit vollständiger Zysten- und Schleimhautausräumung ist eine langdauernde, oft sogar bleibende (1), sodaß diese überlebte Methode von Nasen- und Zahnärzten abgelehnt werden muß (29). Man kann die Radikaloperation in der früher geübten Form nur dann gelten lassen, wenn das Gebiß der betr. Seite, wie es heute kaum noch vorkommen dürfte, ohnehin schwer geschädigt und in sehr schlechtem Zustande ist.

Am meisten in Mitleidenschaft gezogen wird durch die Ausdehnung der Resektion der zweite Prämolar, also damit der Nervus alveolaris sup. med., zumal er sehr variabel verläuft. Die anderen Nervenzweige liegen meist mehr außerhalb des Resektionsgebietes (wenn man von der später zu besprechenden Resektion bei der Denkerschen Operation absieht), sodaß auch

eine tiefere Resektion die betreffenden Nerven nicht zu zerstören vermag (14).

Wird die Arteria dentalis kurz über den Wurzelspitzen abgeschlagen, liegt also der untere Rand der Operationsöffnung dicht über den Zahnwurzeln, so ist die Pulpa von jeder Ernährung abgeschnitten, da die Anastomosen nicht bis hierher reichen. Diesen Fehler kann man vermeiden, wenn man sich nach der Höhe der Juga alveolaria des Oberkiefers richtet, die die ungefähre Länge der einzelnen Wurzeln angeben (69) und den Schnitt erheblich höher legt. Sollte doch eine Wurzelverletzung während der Operation vorkommen, so ist sofort durch einen Zahnarzt Wurzelfüllung mit Wurzelspitzenresektion vorzunehmen. Eine Wurzelläsion durch Fach- und Nichtfachleute kommt ja der Extraktion des betr. Zahnes gleich (15). Sollte eine solche durch Trauma veränderte Pulpa, die der Koagulationsnekrose anheimfällt, nicht behandelt werden, so kann sie durch ihren jauchigen Zerfall eine Reinfektion der Kieferhöhle herbeiführen (5). Ebenso kann auch eine zu spät gefüllte Pulpa ihre infizierende Wirkung auf die operativ zunächst gereinigte Kieferhöhle ausüben, was sich dann durch Fisteln kundgeben kann (29). So finden die früher öfters beobachteten schlechten Operationsresultate ihre Erklärung.

Man könnte einwenden, daß bei der Verdrängung der Zahnwurzeln durch eine wachsende Zyste ebenso eine Atrophie der Nerven und Gefäße eintreten müßte, wie durch den Druck der Zyste der Knochen nachgibt, sodaß damit auch eine Atrophie der Pulpa resistierte (11). Die Erfahrungen aber beweisen, daß die Resistenz dieser Weichgebilde sehr groß ist, daß sie unversehrt in der Zystenwand oder im Kieferhöhlenboden verlaufen (29). Es kann sogar zu Schrägstellung der Zähne kommen, wobei die Pulpen oberhalb der Zyste doch gesund bleiben.

Von der Anästhesie der Zähne merkt der Kranke im allgemeinen nichts, wie man bei sich selber an wurzelgefüllten Zähnen nachprüfen kann. Tritt sie doch ein, so ist es eine Anästhesie des Periodontiums, dessen Empfindungsqualität sich wieder herstellen kann, sodaß der Zahn wieder subjektiv „normal“ empfindlich gegen Kaudruck usw. wird (1). Der Zahn wird ja von zwei Seiten versorgt, von der Pulpa, die Dentin und Schmelz,

und vom Periodont, das den Zement und auch teilweise das Dentin versorgt (5). So kommt es auch, daß ein pulpentoter Zahn nicht unbedingt wie ein Sequester ausgestoßen wird, weil seine Zementschicht noch von der Alveole her weiter ernährt wird (36).

Nun zeigen sich Schmerzempfindungen am Zahn einmal, wenn das Dentin von außen erreicht wird, oder wenn die Pulpa von innen infiziert wird. Niemals aber empfindet der Träger einen pulpatoten Zahn als „gefühllos": er ist gegen Druck und Temperaturdifferenzen nahezu ebenso empfindlich bezw. unempfindlich wie ein normaler Zahn, da eben diese Reize durch das Periodont vermittelt werden (1).

Durch die ausgedehnten Gefäßanastomosen hat man wohl nur in wenigen Fällen mit Ernährungsstörungen zu rechnen, auch wenn die Prüfung des Zahnes mit dem faradischen Strome ein negatives Resultat gibt: Pulpenvitalität und -sensibilität ist eben nicht das gleiche (15). Ein für den elektrischen Strom unempfindlicher Zahn zeigt Nervenstörungen, aber nicht unbedingt auch Ernährungsstörungen (44). Umgekehrt aber zieht Pulpentod mit nachfolgender Infektion unbedingt den Verlust der Sensibilität nach sich (5). Daher kommt es, daß oft nach Radikaloperationen Zähne, die ihrem Zustande nach als vital anzusprechen waren, nur schwache, mitunter sogar vollkommen negative Reaktion auf den faradischen Strom zeigten (69), wobei allerdings nur der Nachweis des Fehlens der interdentalen Innervation gebracht war, die periodontelle Innervation nur vorübergehend oder gar nicht gestört zu sein brauchte (8).

Kehrt — wie in manchen Fällen — die Sensibilität wieder zurück, so hat man entweder nur eine geringfügige Schädigung des zuführenden Nerven gehabt, oder, wohl eine Ausnahme (69), die seitlichen zum Dentin vom Periodont herziehenden Nervenästchen haben die Funktion des Hauptnerven entnommen (5).

Nun ist es aber einleuchtend, daß jeder Nerv ein einheitliches Ganzes bildet, daß er abhängig ist von der zugehörigen Ganglienzelle. Wird der Nerv durchtrennt, z. B. durch den Messerschnitt bei der Operation, so degeneriert sein peripherer Anteil: das peripher versorgte Gebiet wird anaesthetisch. In leichteren Fällen mag eine Regeneration möglich sein, abhängig

vom Grade der Neurotisation des peripheren Abschnittes, wenn der aussprossende Nervenast die Narben an der Unterbrechungsstelle zu überwinden vermag (51). Wenn nun *Bustin* (15) sagt, daß nach Radikaloperationen der Kieferhöhle kein Schaden für die Zähne resultiere, so ist das nicht für alle Fälle gültig. Dem Rhinologen kommen diese Fälle meist nicht zu Gesicht, da sich die Schäden erst nach der Operation einstellen und der Kranke dann den Zahnarzt aufsucht. In der Empfindungslosigkeit der Pulpa, mag sie auch nur vorübergehend sein, selbst wenn die Vitalität noch erhalten ist, ist die große Gefahr begründet, daß eine Karies nicht zur Wahrnehmung kommt, solange der Zahn noch zu retten wäre, da ja der Schmerz als Warner fehlt (5, 69).

Daher sind die bereits oben erwähnten Vorschläge von *Mayrhofer, O. Meyer* und *Loebell* zu begrüßen, die für unbedingten Schutz des Zystenbalges am Boden der Zyste eintreten, als eine der Voraussetzungen für eine, auch für das Gebiß erfolgreiche Zystenradikaloperation.

Da K. H.-Boden- bezw. Zystenauskratzung unausbleiblich zur Zahnschädigung führt, auch wenn das Zugrundegehen der Pulpa symptomlos verläuft, so ist unter allen Umständen der am Boden der K. H. liegende Zystenbalg zu erhalten, da sonst der Schutzwall vernichtet wird, den sich die Zähne im Kampf gegen die sich ausbreitende Zyste ausgebaut haben (37). Ebenso ist auch nach Möglichkeit die K. H.-Schleimhaut zu belassen, soweit sie nicht erkrankt ist (44). Wenn sie aber doch entfernt werden muß, dann nicht durch hartes Kratzen, höchstens durch stumpfes Abhebeln; besonders aber dort, wo Zahnwurzeln den Boden der K. H. hügelförmig vorbuchten, soll die Schleimhaut in Ruhe gelassen werden (8). Auch wenn der Zystenbalg schon makroskopisch krank war, so ist er doch nicht zu entfernen, da sich die Wundfläche sehr schnell reinigt, wenn sie operativ entlastet ist (37).

Auf eines soll aber noch hingewiesen werden: wenn eine Zyste nach rhinologischer Methode operiert werden soll, der veranlassende Zahn aber extraktionsreif ist und vielleicht das Antrum eröffnen könnte, so soll man zuerst den Zahn extrahieren, damit er bei jauchigem Zerfall seiner Pulpa nicht die gereinigte K. H. neu infiziert und dann erst — eine gewisse Zeit später, wenn die Alveolenwunde genügend verheilt ist — operieren (54),

zumindest aber soll man einen solchen Zahn bei der Operation selbst extrahieren. Dann braucht man nur einmal zu anaesthesieren.

Da von einer zu großen Ausdehnung der facialen Resektion der K. H. und von der Höhe des Operationsschnittes Zahnschädigungen, besonders durch Zerstörungen des Nervus alv. sup. medius zu erwarten sind, darf man den Schnitt nicht zu tief legen, um bei der Resektion die Wurzelspitzen nicht abzutragen, die oft nur von einer papierdünnen Knochenschicht bedeckt sind (14), wodurch die betr. Zähne unrettbar verloren wären, da neben der Devitalisation auch das Lockerwerden über kurz oder lang eintritt. Dabei ist die Verletzung der zuführenden Nerven des einwurzligen Pr_2 am leichtesten möglich, da seine Alveolentiefe relativ groß ist (69). Wird der Schnitt zu weit nach hinten gelegt, so werden die nach den Molaren führenden Plexusfasern zerstört; ebenso werden, wenn der Schnitt zu weit nach vorn gelegt wird, die Schneide- und Eckzähne geschädigt (8). Daraus erhellt, daß die Oeffnung in der Fossa canina nicht breiter angelegt werden soll, als unbedingt nötig erscheint.

Gewisse Zeit nach jeder Operation sind die Pulpen durch einen Zahnarzt mit dem faradischen Strom zu prüfen und gegebenenfalls zwecks Wurzelbehandlung zu entfernen, da gangränöse Zähne leicht zu einem Rezidiv der K. H.-Entzündung führen (14).

Voraussetzung für den Erfolg jeder Zystenoperation ist die sachgemäße Versorgung der in Frage kommenden Zähne durch den Zahnarzt, wobei auch etwaige im Oberkiefer versteckte Granulome zu beseitigen sind (vergl. Fall 9). Dies ist ein Punkt, der manchen rhinologischen Mißerfolg erklären dürfte, da aus dem Wurzelkanal eines nicht behandelten Zahnes dauernd eine Aussaat von Keimen in die Mundhöhle stattfindet (37).

Wenn die Störung der Sensibilität eines Zahnes oder eines größeren Kieferabschnittes nur eine vorübergehende war, bestehen keine nachteiligen Folgen für das Gebiß, da die durch Anastomosen viel ausgedehntere Gefäßversorgung dann bestimmt keinen Schaden gelitten hat (8). Die Rückkehr der Sensibilität zeigt sich durch ein gewisses Kribbeln an, das bald heftiger, bald schwächer auftritt und bis zu den Zähnen ausstrahlt. Es kann den Kranken

oft sehr belästigen. Therapeutisch ist es vorübergehend durch elektrische Massage oder Wärmeapplikation zu beeinflussen.

Neben den eben ausführlich besprochenen schwersten Vorwürfen werden gegen die K. H.-Operation als Zystenoperation noch weitere Einwände erhoben, sie sei zu eingreifend, und man müsse die gesunde Kieferhöhle eröffnen. Eine Kieferhöhle ist aber, zumal wenn es sich um große Zysten handelt, niemals mehr gesund. Besonders bei vereitert zur Behandlung kommenden großen Zysten ist die Kieferhöhlenschleimhaut nach alter Erfahrung stets in Mitleidenschaft gezogen. Dies zeigen die histologischen Untersuchungen von *Uffenorde* und *Loebell* (36), die *K. Beck* (7a) inzwischen bestätigt hat. So wird mit der Radikaloperation nicht nur die Vernichtung der Zyste, sondern auch eine Ausheilung der K. H.-Entzündung erzielt.

Ein anderer Vorwurf ist ebenfalls unbegründet, die Furcht vor Sekretverhaltung bei solchen Zysten, deren Boden tiefer liegt als der Nasenboden. Abgesehen davon, daß bei richtigem Operieren der Niveauunterschied zwischen Kieferhöhlenboden und unterem Nasengang ungefähr ausgeglichen wird, weiß man aus Erfahrung, daß das Wundsekret auch aus einer wegen Eiterung operierten Kieferhöhle mit tieferem medialem oder lateralen Alveolarrezessus spontan genügend durch die Nase abfließt (36), wobei auch der Druck beim Schneuzen eine Rolle spielt.

Technisch leichter, weil übersichtlicher, dafür aber eingreifender ist die Operation mit Lappenbildung nach der Nase, wenn man nach *Denkers* Vorschlag den facialen Oberkieferknochen einschließlich der Apertur entfernt, die bei der Methode nach Caldwell-Luc erhalten bleibt (37), (siehe Fall 5).

Diese Methode hat, so wertvoll sie für besondere Fälle, hauptsächlich für Tumoren ist, für die meisten Zystenfälle keine Berechtigung. Es besteht ja für die Zähne eine große Gefahr: hier gerade verlaufen die Rami alv. sup. antt., deren Unterbrechung bei gleichzeitig notwendiger Zerstörung der Rami alv. sup. postt. zur Beeinflussung der entsprechenden Zähne im Oberkiefer führen kann (37).

Die modifizierte Operationsmethode für Zysten nach Caldwell-Luc ist also die schonendere. Muß dennoch die Denkersche Methode angewandt werden, so gelten natürlich dieselben For-

derungen, die auch an die Caldwell-Lucsche Methode gestellt werden müssen, also vor allem Erhaltung des Zystenbalges am Boden! (36).

Die erwähnten Operationsverfahren können mutatis mutandis auch bei den Zysten Anwendung finden, die von den Schneidezähnen ausgehen und zur Nasenhöhle vordrängen. Die günstigste Methode für kleine Zysten ist bekanntlich die Ausschälung des gesamten Zystenbalges, wenn er sich glatt vom Nasenboden ablösen läßt, mit primärer Naht der Mundwunde (wie sie unter dem Namen *Partsch* II bekannt ist). Gegebenenfalls kann man ein gerinnungsfähiges Blutplasma (z. B. Vivokol) in den Wundhohlraum injizieren (23, 25), wodurch die natürliche Wundverklebung beschleunigt und eine etwa mögliche Vereiterung des sich nach Aufhören der Suprareninwirkung aus den Periostgefäßen bildenden Hämatoms weitgehend vermieden werden könnte.

Diese Methode stößt auf verschiedene Schwierigkeiten. Sie versagt bei unfreiwilliger Eröffnung der Nasenhöhle durch operatives Einreißen der Schleimhaut des Nasenbodens, zumal wenn die Zystenmembran mit der Nasenbodenschleimhaut eng verwachsen ist (43). Wegen der Verletzung der etwa im Zystenbalg verlaufenden Nerven und Gefäße wird man sich meist mit zwei anderen Operationsmethoden (im Sinne der offenen Behandlung nach *Partsch*) begnügen müssen, der Eröffnung der Zyste vom Mundvorhof und von der Nasenhöhle aus. Diese letztere Methode ist in der Klinik *Uffenorde* oft angewendet worden.

Sie besteht darin, daß man in Lokalanästhesie vom Munde aus eingeht, darauf endonasal das Zystendach entfernt und dabei die Nasenbodenschleimhaut spaltet. Aus ihr werden zwei Lappen gebildet, die man seitlich an die Balgmembran klappt. Der Primärschluß der Mundwunde beschließt den Eingriff. So wird die Zystenhöhle zur Nebenbucht der Nase gemacht. Diese Methode hat den Vorzug guter Uebersichtlichkeit: außerdem kann der schuldige Zahn gut versorgt werden. Besonders unter Berücksichtigung des letztgenannten Grundes scheint die von *Waßmund* gebrachte Kritik nicht gerechtfertigt zu sein. In geübter Hand wird zudem der Eingriff nicht schwierig sein (vgl. Fall 8).

Die orale Eröffnung, wie sie allein bei der Behandlung von

Schneidezahnzysten nach *Partsch* angewandt wird, gibt die Möglichkeit der Wurzelspitzenresektion des schuldigen Zahnes, wobei die Zystenhöhle zur Mundnebenbucht gemacht wird. Sollte der Nasenboden bei diesem Eingriff zu schwach sein, so könnte man ihn durch einen umgekehrten Lappen verstärken, den man bis zur Zahn-Zahnfleischgrenze ablöst und unter den Nasenboden in die Höhle auf die nicht fortgenommene Balgmembran einschlägt, nach Möglichkeit annäht oder antamponiert. Durch Granulationen heilt dann die durch Umklappen des Lappens entblößte Knochenwundfläche aus (67).

Für die Schneidezahnzysten, die wohl unterhalb des Nasenbodens liegen, sich aber mehr zum Gaumen hin entwickeln, also an umschriebener Stelle das Gaumendach in die Mundhöhle hinein vorwölben, gibt es zwei Wege der Therapie. Einmal ist es wieder eine nach *Partsch I* modifizierte Methode (29), also Eingehen vom Vestibulum oris aus. Voraussetzung dafür ist, daß der Eingang infolge nebenstehender gesunder Zahnwurzelspitzen nicht zu klein ausfallen würde. Es folgen Amputation der Wurzelspitze, Exzision der palatinal gelegenen Zystenwand vom Gaumen her und Ausfüllung des weit eröffneten Zystenraumes (für die erste Zeit der Heilung der Defekträndер) mit 20% Jodoformgaze. Die Gaze wird durch eine vorher angefertigte Prothesenplatte in situ erhalten, wodurch der anfängliche Nachteil eines tieferen, im Gaumen befindlichen Hohlraumes unmittelbar nach der Operation auf ein Minimum reduziert wird. Nach kurzer Zeit ist diese Platte entbehrlich.

Hierbei sind häufig unangenehme Nebenerscheinungen beobachtet worden: Mitschwingen der Luft, Belästigungen durch Eindringen von Speiseresten beim Kauen und die Schwierigkeit ihrer Entfernung, Verzögerung der Schrumpfung der Höhle — und besonders bei der Operation die leichte Perforation des Nasenbodens, wodurch eine unangenehme dauernde Kommunikation zwischen Nasen- und Mundhöhle geschaffen wird, die einen plastischen Verschluß mit all seinen Gefahren und Schwierigkeiten unumgänglich macht (29).

Wenn das knöcherne Gaumendach in ausgedehntem Maße zum Schwund gebracht ist, die faciale Corticalis aber noch völlig intakt ist, wenn also die Zyste sich nicht über den Wurzelspitzen,

sondern absteigend hinter ihnen befindet, kommt nur die nach *Partsch II* modifizierte Methode (26) in Frage, nämlich die Eröffnung der Zyste vom Gaumen her, vollständige Exkochleation und primäre Naht der Gaumenwunde, wobei wieder zur Voraussetzung gemacht werden muß, daß jede Eröffnung des unteren Nasenganges vermieden werden muß. Ist aber gleichzeitig der Nasenboden in Mitleidenschaft gezogen, oder dehnt sich die Zyste gar noch zur Kieferhöhle hin aus, dann kann nur eine rhinologische Methode helfen, wie die Fälle 1 und 5 zeigen.

Eine Reihe Abänderungen sind von vielen Autoren vorgeschlagen worden, die ich der Vollständigkeit halber erwähnen möchte, besonders wenn es sich darum handelt, einem durch früheren Eingriff oder durch sonstige Zufälle bestehenden Zustand abzuhelfen, oder die bisherigen Methoden insofern zu verbessern, als für unbeteiligte Gebiete kein Schaden resultiert. Ueber den Wert dieser neuen Methoden will ich mich nicht verbreiten. Wenn eine Zyste in toto ausgeschält werden kann, keine Vereiterung oder größere Blutung vorliegt oder zu erwarten ist, dann will *Rohrer* (54) die Zyste nach dem Antrum eröffen, die Zyste ausschälen und die Kieferhöhle nach der Mundhöhle verschließen ohne Oeffnung nach der Nase. Dann würde eben die Zystenhöhle mit in die K. H. einbezogen. Tritt trotzdem Vereiterung ein, könnte man immer noch einen Zugang zum unteren Nasengang schaffen. Nach rhinologischen Erfahrungen wird man aber stets mit einer Vereiterung rechnen müssen und am besten dafür rückschrittliche Methoden vermeiden. Das war ja der Grund, weshalb *Boenninghaus* das Caldwell-Lucsche Verfahren durch die Lappenplastik verbesserte. Nur so werden nun spätere Entzündungen und Verhaltungen gänzlich unmöglich.

Den bisherigen horizontalen oder Bogenschnitt bei der Radikaloperation will *Menzel* (45) durch Anlage eines senkrechten Schnittes ersetzen. Er geht davon aus, daß der horizontale Schnitt die Gefahr des Durchschneidens eines großen Teiles von Nervenfasern und Blutgefäßen mit sich bringt. Bei der Operation nach Caldwell-Luc will er den Schnitt zwischen den ersten und zweiten Prämolaren legen, bei der *Denker*schen Operation oberhalb des Eckzahnes, in der Annahme, daß so nur wenige Nervenstämme unter das Messer kommen. Er hat mit dieser Methode

sowohl geringere Blutung wie das Fehlen jeglicher Anaesthesie beobachtet, bemerkt aber dazu, daß die Operation bedeutend erschwert ist. Letzteres ist nach den Erfahrungen der Marburger Hals-, Nasen- und Ohrenklinik nicht der Fall. *Seiffert* (61a) konnte jedoch zeigen, daß die neue Schnittführung nur scheinbar wesentliche Vorteile bietet.

Schwierig wird eine Radikaloperation, wenn schon von einer anderen Seite eine ungenügend große Oeffnung geschaffen, sagen wir, wenn z. B. nach *Partsch I* operiert worden ist, trotzdem aber die Radikaloperation ausgeführt werden muß. Dann fehlt die zur Deckung der primären Mundöffnung nötige Schleimhaut (70). Das ist auch der Fall, wenn operativ eingegriffen werden soll, um eine nach *Partsch I* operierte Höhle, die zu langsam heilt oder gar den Kranken behelligt, abzudecken. Dann ist nur der plastische Verschluß oder die rhinologische Nachoperation möglich (35). (Vergl. dazu zwei Fälle in *Loebells* Arbeit.)

Und nicht zuletzt ist der plastische Verschluß nötig, wenn nach der Operation die Gangrän der Zahnpulpa weiterbesteht, weil keine oder nur eine ungenügende Wurzelfüllung gemacht ist. Dadurch kann eine neue Infektion der K. H. mit Fistelbildung in dem Mundvorhof auftreten. Niemals kann eine solche K. H.-Entzündung durch konservative Maßnahmen wie Kopflichtbäder, Aspirin und Abführmittel oder Spülungen und dergl. beseitigt werden ohne Ausschaltung des erregenden Agens. Aber auch durch einfachen Nahteinriß können Komplikationen entstehen, die zur Bildung einer Fistel führen (50). Ist nun so eine Fistel einmal da, so muß sie nach der Beseitigung der Causa nocens durch eine Lappenplastik gedeckt werden, da sie sonst schwer zu dauerndem Verschluß zu bringen ist (62). Das zeigt auch unser Fall 5, bei dem eine Fistel durch Auskratzen und Abätzen mit Argentum nitricum nicht zum Verschwinden gebracht werden konnte. Unter den zahlreichen bekannten Methoden des plastischen Verschlusses einer Fistel sei nur die nach *Lautenschläger* herausgegriffen: Der epithelisierte Fistelgang wird exzidiert, das umgebende Narbengewebe wird entfernt, der gegebenenfalls vorhandene Knochenrand wird aufgefrischt, ein kleines Schleimhautstückchen wird exzidiert, es werden aus ihm zwei nach der Oeffnung gestielte Lappen gebildet, die nach innen umgeklappt werden

mit Nahtvereinigung der Ränder, sodaß die Kommunikationsöffnung überbrückt wird, wobei Sorge zu tragen ist, daß die Nahtstelle entfernt angelegt wird (3, 4, 62).

Bei größeren Oeffnungen, die z. B. nach der *Partsch I*-Operation großer Zysten zurückbleiben, ist diese Methode natürlich nicht anwendbar. Hier muß volle Lappenplastik angewandt werden, da das vorhandene Material im vorigen Sinne nicht ausreicht, wenn man die Nahtspannung mit ihren Gefahren vermeiden will. Es wird das große Loch zur Bildung zweier seitlicher Lappen umschnitten. Der zahnwärts liegende Lappen braucht nicht breit zu sein, da sich dieser Rand samt der anschließenden Zystenwand nach stumpfer Ablösung gut nach innen verlagern läßt. Durch Naht vereinigt man die abgelösten und nach innen geschlagenen Lappen. Es wird ein seitlicher Decklappen gebildet und die Entnahmestelle wird verschlossen. Der Decklappen wird samt der anhaftenden Muskelschicht eingenäht.

Um die bei der *Partsch*schen Operation lange bestehende störende Mundbucht zu beseitigen, empfiehlt *Hauberrisser* (25) eine zweiseitige Operationsmethode, mit plastischem Verschluß unter Benutzung der neugebildeten gesunden Schleimhaut, indem zuerst mit Exzision der vorderen Zystenwand die Zyste ausgeschält wird unter Tamponade der Knochenwunde, wodurch Heilung per granulationem erzielt wird, und dann nach Epithelisierung der Knochenhöhle die plastische Deckung durch Ablösung der in der Knochenhöhle neugebildeten gesunden Schleimhaut vorgenommen wird, gegebenenfalls mit Injektion von Blutplasma, sodaß also der gleiche Erfolg erzielt werden kann wie nach totaler Ausschälung bei gesunder Schleimhautbedeckung.

Auch für den Lappenschnitt bei der *Partsch*schen Operation sind Modifikationen angegeben: der in die Höhle eingeschlagene Lappen kann ja nur einen Teil der Höhle decken, der sicherlich noch dadurch verkleinert wird, daß dieser Lappen schrumpft. So empfiehlt *Gerber* (19) den Lappen umgekehrt zu schneiden, sodaß die Basis des Lappens über den Zahnwurzeln liegt, das Ende aber von der Wangenschleimhaut abgelöst wird, sodaß er von dem unteren Rand der Höhle eingeschlagen wird. Er ist dann größer als der von *Partsch* angegebene und kann durch keine Bewegung des Mundes aus seiner Lage gebracht werden (19).

Ob nicht wegen des Verlaufes der Gefäße Ernährungsstörungen im Wundlappen auftreten, mag dahingestellt bleiben (43). Jedenfalls mag er gute Dienste leisten bei Resektion mehrerer Wurzeln, wo die freiliegenden Wurzelspitzen durch den Wangenschleimhautlappen gedeckt werden (29).

Diese Modifikation wird noch weiter ausgedehnt dadurch, daß ein breiter Schleimhautlappen aus dem Mundvorhof gebildet wird, der bis an die Lippen reicht, wobei dann die Zystenvorderwand nach außen geklappt wird, um sie zur Deckung des Defektes im Vestibulum oris zu verwenden. So soll es zur vollkommenen Epithelisierung des oberen und unteren Zysteneingangs kommen, wobei nur an der seitlichen Begrenzung Wundflächen bleiben, welche selbst dann wieder aus dreieckigen Läppchen, gebildet aus der Lippenwangenschleimhaut in Gegend der seitlichen Zystenbegrenzung, gedeckt werden. (Pichlersche Methode, 28).

Auch durch Einführung von Epidermisläppchen nach *Thiersch* versucht man den Defekt zu decken. Man drückt diese Läppchen ein mit Hilfe eines in der Mitte zum Ableiten des Sekretes durchbohrten Obturators; dadurch soll schnellere Heilung, aber geringere Schrumpfung erzielt werden. (Essers Methode, 28).

Weiterhin wird empfohlen, damit eine Heilung per primam und keine Möglichkeit einer Fistelbildung eintritt, wenn Schleimhaut und Naht gegen die Wundfläche seitlich verschoben sind, damit der Weichteillappen mit seinem Rand günstigere Auflage zur Verklebung am Knochen findet. Die Wundlippen klaffen dann nicht leicht auf den Muskelzug hin. Ebenfalls wäre Nahteinriß oder Stichkanal-Infektion ohne Gefahr für die Wunde. Aber diese Möglichkeit ist meist nur bei hohem Kiefer gegeben; bei niedrigem Kiefer muß daher der Schleimhautschnitt tiefer auf den Alveolarfortsatz, also nicht in die Umschlagfalte, sondern auf den Zahnfleischrand gelegt werden, wodurch allerdings Papillennaht notwendig wird (50). Für den zahnlosen Kiefer ist dies ein günstiger Ausweg, für den bezahnten dürfte er zu kompliziert sein.

Die Prognose der Zysten ist günstig. Voraussetzung für den Erfolg der Therapie ist, daß bei Zysten, die nach *Partsch* operiert werden, die Resektion der Zystenvorderwand soweit vorgenommen wird, daß ein Zusammendrängen des Balges nicht

mehr möglich ist, und daß bei Zysten, die radikal operiert werden, keine Zahnschädigungen auftreten.

Ergebnis.

Auf Grund meiner Arbeit komme ich zu folgenden Schlußfolgerungen:

1. Da die Kieferzysten sich stets allmählich je nach ihrem Sitz unter Verdrängung der Nachbarteile zu vergrößern pflegen, müssen sie immer operativ angegangen werden.

2. Die genaue Diagnose einer Zyste ist die Voraussetzung für die einzuschlagende Therapie. Dazu ist das im einzelnen namhaft gemachte, gesamte Rüstzeug, das den Zahn- und Nasenärzten zur Verfügung steht, erforderlich.

3. Durch Füllung der Kieferhöhle oder der durch Punktion mit Aspiration des Inhaltes leergemachten Zahnzyste selbst mit 20%-iger Jodipinlösung als Kontrastmittel kann man das auch bislang benutzte Röntgenbild noch wesentlich aufschlußreicher gestalten.

4. Voraussetzung für den Erfolg jeder Zystentherapie ist die gleichzeitige sachgemäße Versorgung des schuldigen Zahnes durch den Zahnarzt, also die Wurzelfüllung vor der Operation, sodaß sich nötigenfalls während der Operation die Wurzelspitzenresektion anschließen läßt.

5. Unter den Operationsmethoden soll man derjenigen den Vorzug geben, die auf kürzestem und einfachsten Wege den besten Erfolg bietet. Niemals soll man einseitig ein bestimmtes Verfahren bevorzugen.

6. Die Rhinologen wählen bei den großen, nur für sie in Frage kommenden Zysten ihrer Einstellung gemäß fast ausschließlich die für die Zystenoperation sinngemäß modifizierte Methode nach Caldwell-Luc, mit der die Entfernung der Zyste leicht zu verbinden ist.

Während die Zahnärzte vornehmlich bisher die Methode nach *Partsch I* bevorzugt haben, mehren sich neuerdings auch bei ihnen die Stimmen in dem Schrifttum, die der rhinologischen Methode das Wort reden. Der Grund hierfür ist wohl auch darin zu sehen, daß mehr und mehr zahnärztliche klinische Stationen

eingerichtet werden, eine unerläßliche Vorbedingung (klinische Aufnahme) für die Wahl des rhinologischen Verfahrens.

7. Der Vorzug der rhinologischen Radikaloperation für Zysten mit der Lappenplastik vom unteren Nasengang aus gegenüber der von *Partsch* angegebenen Teilexzision ist der, daß sich — von komplizierten Fällen abgesehen — meist eine besondere Nachbehandlung erübrigt, außer einigen Spülungen, die gelegentlich notwendig werden. Auch auf die Tamponade kann, soweit nicht ein besonderer Verlauf oder Vorgang bei der Operation es einmal bedingt, verzichtet werden. Es wird ferner gleichzeitig die meist bei großen Zysten vorhandene oder oft durch sie bedingte Kieferhöhlenentzündung beseitigt. Die Heilung entspricht meist nach 8—14 Tagen quaod sanationem dem Befund, den die *Partsch*sche Operation manchmal erst nach Monaten zeigt, ehe hier die Zyste zu einer Delle abgeflacht ist. Für das rhinologische Verfahren ist eine ein- bis zweiwöchige klinische Behandlung notwendig.

8. Es muß andererseits die berechtigte Forderung der Zahnärzte erfüllt werden, die Nerven und Gefäße der Zähne weitgehend zu schonen, die Wurzelspitzen nicht zu schädigen und den Schleimhautperiost-Schnitt nicht größer als unbedingt nötig zu machen, sodaß möglichst wenig vom Nervenplexus zerstört wird. Nach Eröffnung der Zyste muß ihr Balg am Boden unangetastet bleiben, damit nicht die etwa in oder unter ihm verlaufenden Gefäße vernichtet werden. Die Kieferhöhlenschleimhaut ist nur dann vollständig zu entfernen, wenn sie stark verändert ist, jedenfalls niemals an solchen Stellen, wo sich Zahnwurzeln hügelförmig in die K. H. vorbuchten.

9. Längere Zeit nach einer Radikaloperation ist durch den Zahnarzt festzustellen, ob eine Zahnschädigung eingetreten ist oder nicht. Liegt sie vor, so hat wenigstens noch nachträglich eine sachgemäße Wurzelbehandlung stattzufinden.

10. Hieraus erhellt am besten die unbedingte Notwendigkeit einer verständnisvollen Zusammenarbeit zwischen Zahn- und Nasenarzt.

Herrn Professor Dr. *Uffenorde* möchte ich an dieser Stelle für gütige Ueberlassung des Themas und der Krankengeschichten meinen ergebensten Dank aussprechen, ebenfalls Herrn Professor Dr. *Loebell* für die Anregungen zu dieser Arbeit und die liebenswürdige Unterstützung, desgleichen Herrn Assistenzarzt Dr. *Giese* für seine freundliche Unterweisung in der Herstellung von Röntgenaufnahmen mit Jodipin.

Literaturverzeichnis.

1. *Amersbach*, Zur Frage der Radikaloperationen der Kieferhöhle, Ztschr. f. Hals-, N.- u. O.-Heilk. Bd. 15, S. 485 (1926).
2. Ders., Die Beziehungen der Oto-Rhino-Laryng. zur Zahnheilkunde. Dt. Mo. Schr. f. Zahnheilk. 44. Jg. S. 417 (1926).
3. *Axhausen*, Die plastischen Operationen in der Mundhöhle. Dtsch. zahnärztl. Wochenschr. 33. Jg. S. 338, (1930).
4. Ders., Plastischer Verschluß von Antrum-Mundhöhlenverbindungen. Dtsch. Monatsschr. f. Zahnheilk. 48. Jg. S. 193, (1930).
5. *Basarke*, Inaug. Diss. Kiel 1930.
6. *Bauer*, Zystische Bildungen im Kiefer. Ztschr. f. Stomat. Jg. 25, S. 205, (1927).
7. *Beck*, Operationsmethoden bei den entzündlichen Erkrankungen der Kieferhöhle. Dtsch. Monatschr. f. Zahnheilk. Jg. 42, S. 81, (1924).

7a. *Beck*, Bemerkung über Beteiligung der Kieferhöhlenschleimhaut bei nicht durchgebrochenen Kieferzysten. Verhandlg. d. südwestdeutschen Hals-, Nasen-, Ohrenärzte zu Marburg am 4. 3. 1928, S. 35.

8. *Benjamins*, Folgen für die Zähne bei der operativen Behandlung der Kieferhöhleneiterungen. Zahnärztl. Rundschau, 39. Jg. S. 1681 (1930).
9. *Blohmke*, Zuständigkeit der Nasen- und Zahnheilkunde. Viertelj. Schr. f. Zahnheilk. 40. Jg. S. 105, (1924).
10. *Boenninghaus*, Heilung hartnäckiger Kieferempyeme. Arch. f. Laryng. Bd. 6, S. 213, (1897).
11. *Brammer*, Atypische Epithelwucherungen im Bereich des Parodontiums. Dtsch. zahnärztl. Wochenschr. 28. Jg. S. 369, (1925).
12. *Brunetti* und *Filippini*, Ref. Zentr. Bl. f. Hals-, N. u. O. Heilk. Bd. 6, S. 331, (1925).
13. *Bustin*, Zwei Fälle von Oberkieferzysten, Monatsschr. f. Ohrenheilk. 62. Jg. S. 614, (1928).
14. Ders., Beeinflussung der Zähne durch die faciale Kieferhöhlenoperation. Monatschr. f. Ohrenheilk., 61. Jg., S. 663 (1927).
15. Ders., dito. Ztschr. f. Stomat. 26. Jg. S. 772 (1928).
16. *Denker* und *Kahler*, Hdbuch der Hals-, N.- und Ohrenheilk. Teil 1 und 2, Berlin 1925/26.
17. *Euler*, Röntgenbild und Wirklichkeit im Oberkiefer. Ref. Zentr. Bl. f. Hals-, N.- u. O.-Heilkunde, Bd. 14, S. 450, (1930).
18. *Fraser*, Kontrastüllung in der otorhinologischen Diagnostik. Monatsschr. f. Ohrenheilkunde, 61. Jg. S. 802, (1927).
19. *Gerber*, Rhinoskopische Diagnose und Behandlung der Kieferzysten. Arch. f. Laryng, Bd. 16, S. 502, (1904).

20. *Goldmann*, Demonstrationen zur Röntgendiagnose bei Kieferhöhlenerkrankungen. Ztschr. f. Laryng. Bd. 19, S. 44, (1930).
21. *Gordon*, Beziehungen zwischen Zahnheilkunde und Oto-Rhino-Laryngologie, Zentr. Bl. f. Hals-, Nasen- u. Ohrenheilk. Bd. 8, Heft 1, (1926)
22. *Hajek*, Nebenhöhlen der Nase. Leipzig und Wien 1926.
23. *Hauberrisser*, Heilung intraoraler Operationswunden. Monatsschr. f. Zahnheilk. Jg. 45, S. 116, (1927).
24. Ders., Röntgenologie und ihre Fehlgriffe. Fortschritte der Zahnheilk. Bd. 1, S. 637, (1925).
25. Ders., Operationsmethoden der Kieferzysten. Dt. Monatsschr. f. Zahnheilk. 48. Jg. S. 1212, (1930).
26. *Hesse*, Fehlgriffe in der zahnärztlichen Chirurgie. Fortschritte der Zahnheilk. Bd. 1, S. 473, (1925).
27. Ders, Zystenbehandlung. Fortschr. d. Zahnheilk. Bd. 4, S. 245, (1928).
28. *Hofer*, Modifikation der Zystenoperation nach Partsch. Ztschr. f. Stomat. Jg. 26, S. 806, (1928).
29. Ders., Operationstechnik großer Zahnzysten des Oberkiefers. Ztschr. f. Stomat. Jg. 22, S. 819, (1924).
30. *Hutter*, Große Zahnwurzelzyste, nach Partsch operiert, Monatsschr. f. Ohrenheilk. 63. Jg. S. 106 (1929).
31. *Katz* und *Blumenfeld*, Spezielle Chirurgie des Ohres. Teil I und III. Leipzig 1927.
32. *Klitsch*, Heilungserfolge total exstirpierter Zysten. Monatsschr. f. Zahnheilk. 45. Jg. S. 321, (1927).
33. *Kühn*, Erkrankungen des Antrum Highmori. Korrespondenzbl. f. Zahnärzte. 53. Jg. S. 108, 149 (1929).
34. *Kunert*, Differentialdiagnose zwischen Zyste und Antrumempyem. Arch. f. Laryng. Bd. 7, S. 34. (1898).
35. *Lindenbaum*, Anwendung der ersten Methode von Partsch. Ztschr. f. Stomat., Jg. 26, S. 614, (1928).
36. *Loebell*, Operation der Zahnzysten. Ztschr. für Hals-, N.- u. Ohrenheilk. Bd. 16, S. 91, (1926).
37. Ders., Hals-, Nasen- und Ohrenheilkunde f. Zahnärzte. Leipzig 1930.
38. *Loos*, Chirurgie der Zahnzysten. Fortschr. d. Zahnheilk. Bd. 3, S. 188, 1927.
39. Ders., Röntgendiagnose von Kiefergeschwülsten. Fortschr. d. Zahnheilk., Bd. 5, S. 149 (1929).
40. Ders., Behandlung großer Zysten. Fortschr. d. Zahnheilk., Bd. 5, S. 166, (1929).
41. *Lorey* und *Wierich*, Jodipin. Ref. Dtsch. Mediz. Wochenschr. 1927, S. 541.
42. *Mac Craedy*, Jodiertes Oel als diagnostisches Hilfsmittel. Ref. Zentr. Bl. f. Hals-, N.- u. Ohrenheilk. Bd. 9, S. 800, (1927).
43. *Marahrens*, Inaug. Diss. Göttingen 1921.
44. *Mathé*, Zahnschädigung nach Kieferhöhlenoperation. Ztschr. f. Laryngo-Rhinol. Bd. 18, S. 54, (1929).

45. *Mensel*, Technik der Radikaloperation der chronischen Kieferhöhleneiterung. Monatsschr. f. Ohrenheilk., 64. Jg., S. 318, (1930).
46. *Müller*, Zahnärztliche Chirurgie der Oberkieferhöhle, Dt. Monatsschr. f. Zahnheilk. 41. Jg., S. 289, (1923).
47. *Oppikofer*, Zahnwurzelzysten. Arch. f. Laryng., Bd. 25, S. 45, (1911).
48. *Parma*, Die normale Kieferhöhle in enoralen Röntgenaufnahmen. Ztschr. f. Stomat. 26. Jg. S. 472 (1928).
49. *Partsch*, Handbuch der Zahnheilkunde. Wiesbaden (1917).
50. *Peter*, Schnittführung bei Kieferhöhlenoperation. Ztschr. f. Hals-, N.- u. Ohrenheilk. Bd. 26, S. 340, (1930).
51. *Port-Euler*, Lehrbuch der Zahnheilkunde. München-Wiesbaden (1923).
52. *Richter*, Röntgenographie der Kieferhöhle. Ztschr. f. Hals-, N.- u. Ohrenheilk. Bd. 26, S. 181, (1930).
53. *Rohrer*, Aethiologie der Zahnwurzelzysten. Dt. Monatsschr. f. Zahnheilk. Jg. 45, S. 282, (1927).
54. Ders., Rhinologische und odontologische Operationsmethoden der Kieferhöhlenzysten. Dtsch. Zahnärztl. Wochenschr. 31. Jg. S. 206 und S. 245, (1928).
55. Ders., Diagnose von Zysten in der Kieferhöhle. Korresp. Bl. f. Zahnärzte. 50. Jg. S. 170, (1926).
56. *Rosenstein*, Klinik der Kieferzysten. Monatsschr. f. Zahnheilk. Jg. 30, S. 161 und 280, (1912).
57. Ders., Kasuistische Beiträge zum dentalen Kieferhöhlenempyem. Dtsch. Monatsschr. f. Zahnheilk. 31. Jg. S. 406, (1913).
58. *Safranek*, Odontogene Zysten des Oberkiefers. Ref. Zentr. Bl. f. Hals-, N.- u. Ohrenheilk. Bd. 11, S. 501, (1928).
59. *Schlungbaum*, Bildung mehrerer Nebenräume der Nasenhöhle. Viertelj. Schr. f. Zahnheilk. 43. Jg., S. 33, (1927).
60. *Seidel* und *v. Reckow*, Zahnlückenbuchten in der Oberkieferhöhle. Sitzungsber. d. Gesellschaft zur Beförd. d. ges. Naturwissensch. z. Marburg 1927.
61. *Seifert*, Chirurgie des Kopfes und Halses, München 1922.
61 a. *Seiffert*, Zentralblatt für Hals-, Nasen- u. Ohrenheilk. 1930. Bericht der Berliner Laryngol. Gesellschaft.
62. *Stein*, Zahnärztliche Komplikationen von Seiten der Kiefernöhle. Ztschr. f. Stomat. Jg. 26, S. 763, (1928).
63. *Tannert*, Bedeutung der Zahnwurzelzysten für die Oto - Rhinologie. Ztschr. f Laryngo-Rhinol. Bd. 13, S. 464, (1925).
64. *Tonndorf*, Ausheilung der nach Luc-Caldwell operierten Kieferhöhle. Ztschr. f. Hals-, N.- u. Ohrenheilk. Bd. 22, S. 54, (1929).
65. Ders., Röntgenbilder bei Nasennebenhöhlenerkrankungen. Ref. Zentr. Bl. f. Hals-, N.- u. Ohrenheilk. Bd. 3, S. 400, (1923).
66. *Vock*, Diagnose der latenten serösen Nebenhöhlenentzündungen. Ztschr. f. Laryng. Bd. 19, S. 369, (1930).
67. *Waßmund*, Behandlung großer Oberkieferzysten. Dtsch. zahnärztl. Wochenschr. 33. Jg., S. 434 (1930).

68. Ders., Röntgenologische Kontrastdarstellung mit Jodipin. Viertelj. Schr. f. Zahnheilk. 43. Jg., S. 524. (1927).
69. *Westphal,* Pulpentod von Zähnen des Oberkiefers nach Radikaloperationen. Zahnärztl. Rundschau, 38. Jahrg. S. 1317, 1367 (1929).
70. *Williger,* Ueber Zahnwurzelzysten. Dtsch. zahnärzl. Wochenschr. 28. Jg. S. 124, (1925).
71. Ders. Zahnärztliche Chirurgie, Leipzig (1927).
72. Ders. Spezielle Pathologie der Mundhöhle. Fortschr. d. Zahnheilk. Bd. 1, S. 390, (1925).
73. *Winternitz* und *Schenk,* Dünnflüssiges Jodipin. Münchener Mediz. Wochenschr. 1929 Bd. 2, S. 1840.
74. *Zalewski,* Denkersche Operation bei der Behandlung der oberen Kieferzysten. Monatsschr. f. Ohrenheilk. 64. Jg. S. 386, (1930).
75. *Zarniko,* Krankheiten der Nase und des Nasenrachens. Berlin 1910. S. 714.

Lebenslauf.

Am 26. April 1903 wurde ich, *Hans Wilhelm Sauer*, Sohn des im Jahre 1926 verstorbenen Regierungs-Landmessers *Heinrich Sauer*, zu Wolfhagen, Reg. Bez. Kassel, geboren. Ich besuchte die Volksschulen zu Wolfhagen und Homberg a. d. Efze, darauf das Gymnasium zu Marburg a. d. Lahn bis Ostern 1920 und bereitete mich auf einem wissenschaftlichen Institut zur Reifeprüfung vor, die ich im Herbst 1921 in Frankfurt/Main ablegte. Mit mehreren Beurlaubungen und Unterbrechungen studierte ich zunächst Mathematik und Naturwissenschaften in Marburg und Bonn. Vom Herbst 1927 ab widmete ich mich dem Studium der Zahnheilkunde in Marburg. Nach dreisemestrigem Studium legte ich meine Vorprüfung mit dem Prädikat „gut" ab. Nach weiteren drei Semestern zu Anfang des Winter-Semesters 1930/31 bestand ich mein Staatsexamen mit dem Prädikat „sehr gut". Vom 15. Juli 1929 bis zum 1. Dezember 1929 war ich mit der Verwaltung einer außerplanmäßigen Assistentenstelle am Zahnärztlichen Institut der Universität Marburg, gemeinsam mit Herrn *Haenel*, betraut. Am 24. Dezember 1930 erhielt ich meine Approbation als Zahnarzt.

Meine Lehrer waren während der vorklinischen Semester: *v. Auwers*, *Brammer*, *Dittler*, *Göppert*, *Nauck*, *Schaefer*, *Seidel*;

während der klinischen Semester: *Arndt*, *Boeminghaus*, *Eimer*, *Geßner*, *Gürber*, *Loebell*, *Pfannenstiel*, *Ruete*, *Schmidt*, *Seidel*, *Versé* und *Wiedhopf*.

Abbildung 1.

Abbildung 2.

Abbildung 3.

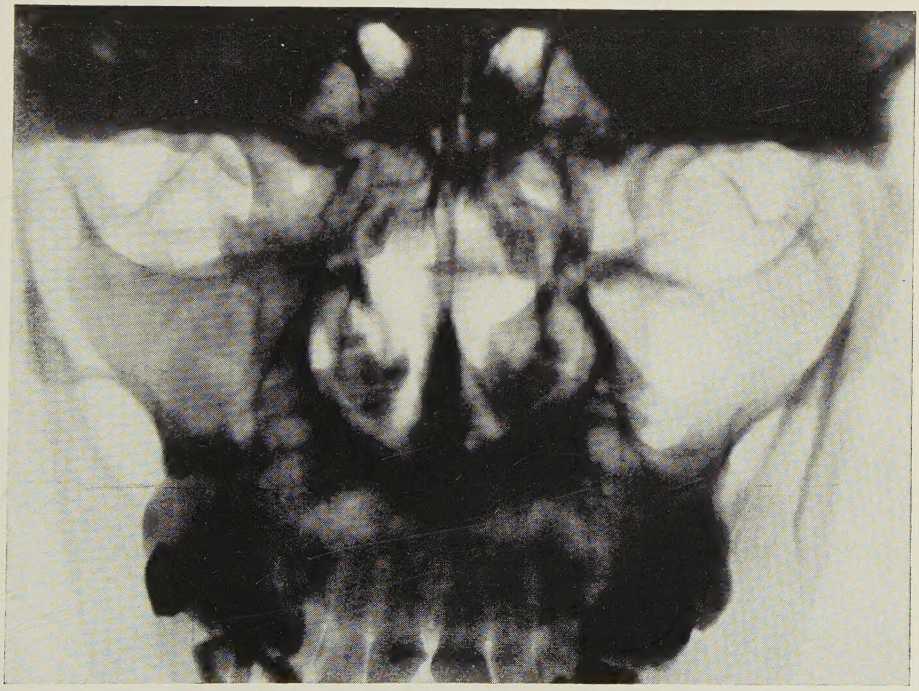

Abbildung 4.

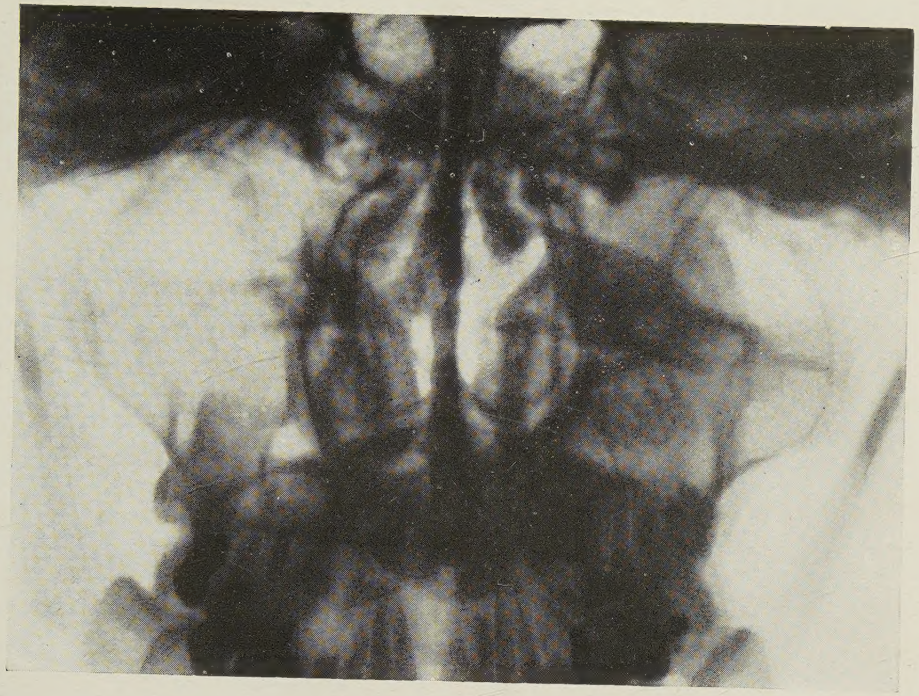

Abbildung 5.

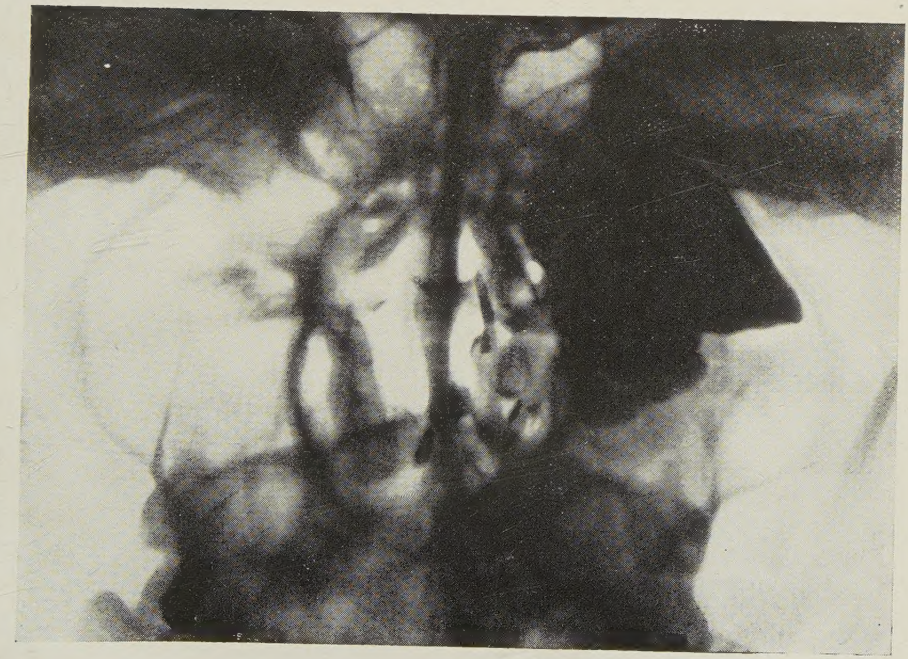

Abbildung 6.